ANEMIA REFRACTARIA SIDEROBLASTICA IDIOPATICA (IRSA)

(PRIMERA DE DOS PARTES)

*Jessie Orlich **
*German F. Sáenz***

Key Words: sidiopathic refractory sideroblastic anemic, review.

Resumen

Es esta una revisión de la literatura más importante para caracterizar la anemia refractaria sideroblástica ideopática (IRSA), en sus aspectos morfológicos, bioquímicos y citoquímicos. Se hace énfasis a la existencia de una doble población celular, en las tres líneas medulares. Se discuten las principales teorías etiopatogénicas, a saber: causas extramedulares, defectos en la síntesis del heme y orígenes malignos de la enfermedad.

Se exponen también algunos datos sobre la polémica que alrededor de IRSA se ha sucitado, en cuanto a su nomenclatura y caracterización. (Rev. Cost. Cienc. Méd. 1982,3(1):51- 64).

Introducción

Las anemias, como síndromes generales de enfermedad, constituyen una gama de entidades de difícil estudio y caracterización. Si se limita el estudio a un tipo de anemia, la anemia refractaria sideroblástica idiopática (IRSA), constituye uno de los más polémicos e indefinidos problemas dentro del análisis del concepto global de anemia, o más íntimamente, de enfermedad de la célula primordio de la médula ósea.

Anemia refractaria es un término conveniente para describir una serie de enfermedades de evolución crónica, de naturaleza adquirida y de etiología generalmente desconocida, que se caracterizan fundamentalmente por un fallo de la eritropoyesis, sin respuesta efectiva a ningún tratamiento conocido.

La IRSA, como anemia refractaria dishemopoyética que es, reúne estos requisitos, además de presentar un aumento de sideroblastos patológicos en la médula ósea, como elementos sobresalientes de una mielopatía global (69).

Aparentemente, resulta poco complicado describir lo que es IRSA. Sin embargo, la definición anterior no refleja lo complejo de la entidad ni lo controvertido de su estudio. Es el propósito de esta revisión en dos partes, presentar los hallazgos y enfoques de los principales estudios que se han hecho al respecto de esta variedad de anemia refractaria, sobre la cual grava más a menudo que sobre otros procesos hematológicos, la amenaza de una futura evolución leucémica.

* Laboratorio Clínico, Hospital Nacional Psiquiátrico Manuel Antonio Chapuí, Caja Costarricense de Seguro Social.

** Cátedra de Hematología, Facultad de Microbiología, CIHATA, Universidad de Costa Rica, Hospital San Juan de Dios.

El concepto de anemia sideroblástica

Las anemias sideroblásticas constituyen un grupo heterogéneo de enfermedades, caracterizadas por una sobrecarga de hierro que no se utiliza normalmente, debido a una diversa gama de mecanismos etio-patológicos, la mayoría mal entendidos. Frecuentemente se produce una anemia de tipo hipocrómico o megaloblastoide. y todas presentan los característicos sideroblastos anormales en la médula ósea. Es común también en este grupo de anemias una deficiencia en la síntesis del heme (78). Debido a que la síntesis de este componente fundamental de la hemoglobina comprende ocho reacciones bioquímicas (Figura 1), cualquiera de estos pasos alterados dará un producto defectuoso. Las enzimas y coenzimas de la cadena sintética pueden ser interferidas por una serie de productos químicos, físicos y biológicos. La reducción de la utilización del hierro no estimula una reacción de retroalimentación, y el hierro se sigue absorbiendo y acumulando en los eritroblastos. La consecuencia final es la formación de sideroblastos anormales, con hierro eritroblástico que no puede ser utilizado ni removido por pinocitosis.

Clasificación de las anemias sideroblásticas

Debido a que las anemias sideroblásticas constituyen un grupo de entidades de diversos mecanismos patogénicos, probablemente no debiera de establecerse una clasificación estricta de estas anemias hasta tanto no se entienda mejor su etiopatogenia. González *et al.* (42) sugieren que la clasificación en el futuro se haga en base a las deficiencias que se encuentren en el estudio bioquímico de la síntesis del heme. Hasta el momento, los numerosos y no necesariamente concordantes reportes de deficiencias enzimáticas, no permiten concluir en definitiva cuál o cuáles son los defectos básicos, para construir sobre ellos una clasificación. Hines y Grasso (46) propone una modificación de la clasificación de Mollin (60) la cual se basaba en los mismos elementos que Dacie y Mollin en 1966 (25) señalaron como importante para tal efecto:

I. Anemias refractarias sideroblásticas
   A. Hereditarias
   B. Adquiridas
      1. Primarias (IRSA)
      2. Secundarias

II. Anemias sideroblásticas reversibles
   A. Tóxicas (drogas, alcohol etílico, plomo)
   B. Nutricionales

III. Anemia sideroblástica piridoxina-sensible.

Esta clasificación tiene bastante aceptación; sin embargo un grupo grande de hematólogos españoles y franceses utilizan la de Dreyfus (30), que define tres categorías de anemias refractarias según criterios citológicos.

La importancia más evidente de esta clasificación reside en su valor pronóstico, aunque las bases de la diferenciación no son necesariamente muy definidas.

Los criterios citológicos son:

1. Hiperplasia eritroblástica medular, del 50-80 por ciento.
2. Presencia de sideroblastos anulares.

FIGURA 1

SINTESIS DEL HEME

MITOCONDRIA

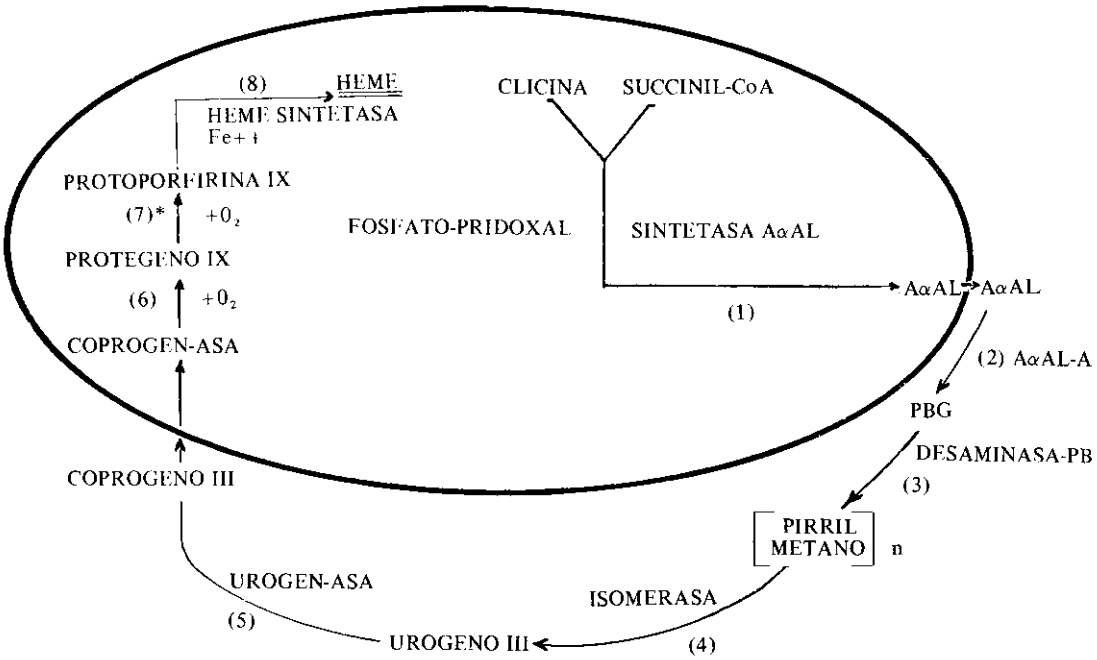

* Protogen-IX oxidada

A α AL = Acido delta amino levulínjco
A α A--ASA= Deshidrasa del ácido α AL
PBC = Porflbilínógeno

3. Distrofia eritroblástica.
4. Proporción elevada de mieloblastos y promielocitos, del 10-40 por ciento.

Tomando en cuenta estos parámetros. Dreyfus clasifica a las anemias refractarias en:

a. Anemias sideroblásticas, que presentan los puntos 1 y 2.
b. Anemia refractaria con mieloblastosis parcial, que presenta el criterio 4 y a veces el 2.
c. Mielosis eritrémica crónica o DiGuglielmo. que define los criterios 1 y 3, a veces el 2.

Las tres categorías anteriores de anemia presentan morfología eritrocitaria semejante, aunque las dos últimas tienden a evolucionar a leucemia aguda con mayor frecuencia que la primera. Pareciera que esta clasificación confunde más de lo que simplifica una categoría no excluye las otras, y al no definir precisamente cada entidad, permite que sean incluidas enfermedades muy diferentes dentro de una misma categoría, mientras que separa otras que evidentemente se relacionan. Por ejemplo, no distingue entre las anemias sideroblásticas adquiridas, secundarias, primarias, hereditarias, refractarias o sensibles a piridoxina; por otra parte una IRSA en proceso de evolución a un tipo más dismórfico de eritropoyesis cae dentro de una categoría diferente. Sin embargo, esta clasificación goza de popularidad en Europa, y frecuentemente se encuentra esta nomenclatura en la literatura.

Dado que la sobrecarga anular de hierro en los eritroblastos constituye elemento clave en la caracterización de anemia refractaria, se indican algunos aspectos relacionados con los depósitos de hierro en el eritrón. Gránulos pequeños de hierro, que tiñen con azul de Prussia, han sido reconocidos en el citoplasma de los eritroblastos por muchos años, y es normal encontrar hasta un 90 por ciento de eritroblastos con pequeños gránulos sideróticos incluidos. Sin embargo, la ferritina así incorporada está de paso, y será utilizada para sintetizar hemoglobina. Los eritroblastos contienen uno o dos gránulos muy pequeños, y al microscopio electrónico, se comprueba que este hierro está libre en el citoplasma (19), es decir, sin ligarse a organelas citoplasmáticas ni incluido en las mitocondrias. Se ha dicho que puede haber hasta cuatro gránulos pequeños, distribuidos irregularmente, en forma normal (12). Parece que, posteriormente a la exclusión del núcleo eritroblástico, son expulsados los gránulos de hierro no utilizado en la etapa madurativa de reticulocito. Los eritrocitos con gránulos (siderocitos) son relativamente raros en forma normal, aunque pueden aumentar después de esplenectomía y en anemias hemolíticas, siempre que no haya deficiencia de hierro. Su aumento en eritrocitos maduros indica regeneración sanguínea acelerada, ya que el tiempo de maduración de estas células se encuentra acortado en la médula osea (19, 20).

Dacie y Mollin (25) han descrito tres tipos de sideroblastos: los normoblastos normales que contienen gránulos pequeños difíciles de ver, los megaloblastos con más gránulos, de mayores dimensiones y fácilmente visibles, y los sideroblastos patológicos, que contienen muchos gránulos voluminosos y frecuentemente dispuestos en un anillo perinuclear característico. Bowman (12) ha definido como sideroblasto en anillo a cualquier célula que contenga 12 ó más gránulos en arreglo perinuclear, cubriendo más de un tercio de la circunferencia del núcleo.

En su estudio, describe “pocos” sideroblastos en anillo en DiGuglielmo agudo, en anemia megaloblástica, enfermedades del colágeno, hemoglobinopatías varias, neoplasias, hemocromatosis, anemia hemolítica adquirida, uremia, enfermedad hepática, anemia hipoplástica, la mayoría de las infecciones agudas y crónicas, leucemias y linfomas. Encuentra números moderados (5-21 por ciento) en talasemia mayor y enfermedades mieloproliferativas.

Cantidades mayores se encuentran en las anemias tipo refractaria sideroblástica y en dos pacientes con infección severa y leucopenia.

A esta lista debe agregarse el tipo hereditario de anemia sideroblástica y la anemia producida por intoxicación con plomo.

La proporción de sideroblastos medulares que constituyen la entidad patológica es uno de los puntos problemáticos en la caracterización de las anemias sideroblásticas. Parece haber consenso en que es normal hasta 90 por ciento de sideroblastos, no patológicos. Algunas de las descripciones de la literatura señalan, en IRSA, 88 por ciento de sideroblastos con 73 por ciento en anillo (50); 40 por ciento anulares (8l); 80-98 por ciento anulares en policromatófilos y ortocromáticos (73); 25 por ciento anulares (38) 70-95 por ciento sideroblastos con 45-85 por ciento anulares (67). Como se infiere de estos ejemplos, no hay un acuerdo entre los autores en cuanto a la cantidad de sideroblastos anormales que señalan patología característica.

La IRSA constituye una enfermedad rara que afecta a personas generalmente mayores de 40 años, y cuyo diagnóstico debe hacerse lo más pronto posible para evitar hemosiderosis por hierro terapéutico excesivo, sea oral, parenteral o transfusional (22). El diagnóstico se basa en el hallazgo de los sideroblastos en anillo característico, sea por tinción con azul de Prussia o por la técnica desarrollada por Kass con rojo de alizarina (22,53).

Probablemente uno de los puntos de mayor confusión en el estudio de las IRSA consiste en la diversidad de. nombres con que ha sido descrita esta entidad. Algunos ejemplos son: eritrogénesis imperfecta, anemia pseudo-aplástica, fallo crónico medular (75), anemia sideroacréstica (10, 49, 50, 61), mielosis eritrémica crónica (53, 70), leucemia eritromonocitaria crónica (14), anemia refractaria con médula ósea rica y/o mieloblastosis parcial (45, 56), anemia refraçtaria normoblástica (54, 75), anemia refractaria normoblástica (sideroblástica) (63), anemia sideroblástica sideropática adquirida (7), anemia sideroblástica adquirida (1), anemia sideroblástica adquirida primaria (29, 39), anemia diseritropoyética idiopática adquirida (31), eritropoyesis ineficaz idiopática (34), anemia refractaria con médula ósea hipercelular (35, 75), anemia arregenerativa con médula ósea sideroblástica hipercelular (65), anemia sideroblástica refractaria (22, 43, 44), y finalmente, anemia refractaria sideroblástica idiopática (IRSA), que parece ser el nombre más aceptado (33, 74).

Kushner *et al.* señalan que debe descartarse el término sideroacréstico; ya que se refiere a conceptos patológicos y no morfológicos, como sí lo hace el sideroblástico (55).

La doble población eritrocítica es un hallazgo constante en IRSA, y fue descrita por primera vez esta diferencia-morfológica por Dacie *et al.* en 1959 (26). La hipocromía es una característica indispensable para la clasificación de una anemia refractaria como IRSA, además de la hiperplasia medular, los reticulocitos normales o bajos y los trastornos en la acumulación de hierro; ya descritos (63). Esta doble población ha sido estudiada a fondo, y no sólo es evidente morfológicamente sino también química e inmunológicamente. Las anormalidades implican las tres líneas celulares medulares (17, 18, 31) y son básicamente diferencias en los antígenos de grupo sanguíneo, sensibilidad de la membrana eritrocítica al complemento, actividad enzimática y síntesis de hemoglobina, además de cambios morfológicos evidentes. Al microscopio electrónico se han visto ciertos elementos de la serie eritrocítica (eritroblastos y reticulocitos), con membranas abundantes, convolucionadas y con proyecciones sobre la superficie celular, que corresponden a una subpoblación que puede tener asincronismo madurativo (57).

Los estudios de los antígenos de grupo sanguíneo de los eritrocitos considerados patológicos demuestran una población antigénicamente diferente. Se han reportado diferencias

en diez de los sistemas, fundamentalmente los antígenos H, I, i, A, A_1, y B (4, 32). La alteración más frecuente es el exceso de i (23, 32, 58).

Se ha visto que la elevación de i, consistente en IRSA, es muy frecuente en anemia megaloblástica pero no en anemia ferropriva (23). En el primer caso, al corregir la deficiencia nutricional, el defecto antigénico, aunque persiste durante la vida del eritroblasto afectado, corrige con el tratamiento. Puede pensarse que se deba al tiempo de maduración disminuido, pero esto no se ve necesariamente en IRSA o anemia megaloblástica. En todo caso, probablemente refleja una reversión fetal de la hematopoyesis y un estigma indudable la potencialidad maligna (59), por lo que los estudios de los antígenos eritrocíticos puede constituir un elemento de valor pronóstico en los pacientes con IRSA (58).

La investigación de las enzimas eritrocíticas ha revelado claramente que hay subpoblaciones, pero la caracterización de los grupos diferentes no ha sido posible aún. Puede ser que se trate, nuevamente, de diferentes entidades que se han agrupado bajo un solo nombre. En el futuro, los estudios enzimáticos puede que formen la base para una clasificación de tipo bioquímica, y tal vez etiológica, de IRSA. Por el momento, permanece como otro de los aspectos polémicos de esta enfermedad.

Vavra y Poff (73), en lo que parece el estudio más serio y exhaustivo al respecto, midieron todas las enzimas entre la síntesis del ácido delta amino levulínico y la formación final del heme. Encuentran todas las enzimas con actividad ligeramente disminuidas con respecto a controles normales. Atribuyen este fenómeno al hecho de que los reticulocitos en IRSA generalmente están bajos, hay menos mitocondrias, disminuyendo globalmente la capacidad sintética del eritrocito. El trabajo no evalúa la enzima ALA sintetasa, e incluye un 80 por ciento de los pacientes estudiados que no presentan hipocromía. Dreyfus y colaboradores (32) declaran que la hipocromía no es necesariamente indicadora de la doble población, puesto que muchos casos en los que el dimorfismo se presenta con características megaloblásticas, sin comprobarse deficiencias de vitamina B_{12} ó folatos.

La deficiencia más frecuentemente reportada es la de la piruvato kinasa (4, 8, 9, 32, 51, 74, 76), aunque puede encontrarse normal o incluso elevada (42).

Normalmente, la síntesis de hemoglobina es un proceso balanceado y bien regulado, en el cual el heme y las cadenas globínicas se sintetizan en proporciones iguales. Se han descrito anormalidades en este sentido en la anemia ferropriva, en la que hay deficiencia de cadenas alfa *(5).* Esto mismo se ha descrito en pacientes con anemia sideroblástica adquirida, secundaria a intoxicación por plomo y en anemia sideroblástica congénita. En los casos en los que hay respuesta al tratamiento, se corrige la anomalía (5,78, 79). El hallazgo de una relación de cadenas alfa/beta baja sugiere síntesis defectuosa de cadenas alfa, lo que se comprueba con el hallazgo de hemoglobina A_2 disminuida (72,78).

Además se ha encontrado un gran número de cadenas de ambos tipos que no se asociaron con el heme, pero seguían como dímeros alfa-beta. Al agregar heme *in vitro,* se estimula mucho la síntesis de ambas cadenas, reduciéndose la existencia dímeros libres. No se explica la diferencia selectiva en cuanto a la menor síntesis de cadenas alfa (79).

La existencia de dímeros sugiere que el defecto de fondo sea deficiencia de heme (79). Estudios con glicina marcada con carbono 14 señalan anormalidades definitivas en este proceso sintético (54, 63), comparables a los encontrados en otras enfermedades hematológicas en las cuales hay defectos semejantes, como talasemia mayor, anemia ferropriva y porfiria eritropoyética (54). En algunos no se asocia el defecto a alteraciones cuantitativas en la síntesis de globinas (63), y la relación heme/globina menor de 1,0 puede constituir un elemento de mal pronóstico en cuanto a la transformación maligna de la IRSA.

Es definitivo que IRSA presenta como característica una elevación de la protoporfirina eritrocítica, como se ha venido mencionando, con una concentración de coproporfirinógeno normal (42) en un 100 por ciento de casos. En saturnismo, se acepta que la inhibición enzimática incluye la coproporfirinasa, por lo que se eleva el coproporfobilinógeno además de la protoporfirina (42). Pareciera que en el alcoholismo crónico se presenta un tipo de anemia sideroblástica en la cual ambos compuestos se elevan, incluso casos en los que no hay sideroblastos. En anemia sideroblástica hereditaria el coproporfobilinógeno se eleva pero no así la protoporfirina, indicando que el defecto está al final del proceso sintético y no sólo a nivel de la ALA (2). Los hallazgos en IRSA demuestran que hay defectos múltiples de tipo enzimático, que trastornan todo el mecanismo bioquímico, y presentan los resultados expuestos. En estudios *in vitro,* la adición de hematina estimula consistentemente la producción de cadenas globínicas (75), lo que, una vez más, parece indicar que el defecto fundamental radica en la síntesis del heme.

Una serie de autores han reportado el PAS positivo en IRSA (38, 52, 64, 67, 70, 80), en mayor o menor grado. Los anillos PAS positivos son llamativos, e incluso hay un reporte de anillos múltiples concéntricos, con gránulos moderadamente gruesos (67). En IRSA se considera que el PAS es menos intenso que el DiGuglielmo (52, 64). Aunque el PAS no es específico, puede ser útil puesto que ocurre con cierta frecuencia, y en la variedad llamada ARcMP se asemeja aún más a DiGuglielmo. Estas entidades pueden ser una graduación de una misma enfermedad, según el PAS (67); con lo que están de acuerdo Dameschek *et al.* (27, 28).

Etiopatogenia

Como puede inferirse de lo dicho anteriormente, la causa o disturbio que conduce a la formación de sideroblastos patológicos con IRSA es incierto. Al microscopio electrónico, se ha probado que el defecto morfológico es idéntico en todos los tipos de anemias conocidas como IRSA, de allí que no puede descartarse una patogenia multifactorial basándose en la morfología únicamente (46). Se ha dicho que las anemias sideroblásticas pueden considerarse análogas a los problemas de las porfirias hepáticas, en sentido reverso (40).

Los mecanismos que han sido propuestos para explicar esta patología, pueden dividir-se en tres grandes grupos. Por una parte, hay personas que postulan causas externas a la médula; otras sugieren interferencias específicas en la síntesis del heme, y un tercer grupo incluye a las IRSA dentro de las enfermedades hematológicas malignas. Se discutirá brevemente cada una de estas posibilidades, teniendo en cuenta que las tres pueden interactuar entre sí en todo tipo de combinaciones.

Las influencias extramedulares sobre la eritropoyesis no descartan la interacción genes-ambiente, y se dirigen principalmente hacia el enfoque de inhibición de la eritropoyesis por mecanismos de tipo inmunológico o tóxico. En un caso de lupus eritematoso con IRSA, se sugiere la existencia de anticuerpos autoinmunes anti-mitocondria (3). La importancia de la terapia con inmunosupresores se discute a raíz de un caso en que una anemia hemolítica autoinmune así tratada dio origen a una anemia refractaria sideroblástica, que ocasionó la muerte del paciente (21).

En algún tipo de anemia refractaria no sideroblástica, se ha encontrado un inhibidor de la eritropoyesis, que actúa sobre la célula progenitora, en un mecanismo diferente a citólisis (15). Otras personas apoyan la idea de que la sobrecarga de hierro impide el buen

funcionamiento de la maquinaria eritropoyética, pero el mecanismo mediante el cual el eritrocito se satura de hierro no es explicado claramente (6, 29).

Las deficiencias en la síntesis del heme ocupan un lugar favorito entre los especuladores del origen de IRSA, encontrándose numerosas contradicciones. En la síntesis del heme intervienen muchas enzimas, cuya interferencia o deficiencia de alguna o algunas puede ser la base del defecto sintético en el sideroblasto (Figura 1). La piridoxina ocupa un lugar importante en esta cadena, pues es sabido que interviene como piridoxal-fosfato en la combinación de glicina y succinil ÇoA, primer paso de la formación del anillo porfirínico de la hemoglobina. Además, el piridóxal fosfato interviene en la movilización del hierro de la mitocondria (6, 24, 25, 40). La piridoxina puede estimular la enzima ALA-sintetasa, y de allí la a veces sutil pero definitiva mejoría de muchos pacientes de este padecimiento, sobre todo en aquellos casos en que pueda haber un defecto congénito de deficiencia de esta enzima (47): Los casos de sobrecarga de hierro por exceso de incorporación se pueden explicar suponiendo un defecto de membrana (29, 47); esta sobrecarga produciría los defectos que se comprueban en la síntesis del heme. Otras personas sugieren que el problema consiste en una aumentada producción de apoferritina, con una disminuida eliminación de ferritina por parte del eritroblasto, sin que necesariamente haya defectos sintéticos del heme (70). Horne *et al.* (48) demuestran que hay un aumento de heme eritrocítico destruído que se reduce después de transfusión, indicando eritropoyesis activa.

Estudios muy serios demuestran qué definitivamente hay alteraciones en el mecanismo sintético del heme; sea cual fuere la causa. Bottomley (11) señala que este defecto sintético no consiste en un bloqueo enzimático puesto que no se acumula ningún sustrato. Sin embargo, es frecuente encontrar la protoporfirina elevada, por lo que puede haber ferroquelatasa inhibida. En una serie de 9 pacientes, 7 presentan esta enzima disminuida (11).

En este mismo estudio señalan una baja respuesta a eritropoyetina en IRSA, lo que refleja que el defecto sintético de la célula puede ser múltiple, ya que supuestamente está máximamente estimulada por las cantidades ya incrementadas de la hormona en el paciente anémico, Vavra y Poff (73) miden en forma exhaustiva todas las enzimas relacionadas con la síntesis del heme en diez pacientes con IRSA. Todas se encuentran ligeramente disminuidas, y postulan los autores que se debe únicamente a una reducida población reticulocitaria, lo que implica un déficit de mitocondrias más que un bloqueo enzimático.

Freedman y Rosman (37) formulan un modelo estudiado en reticulocitos de conejo, mediante el cual demuestran que además del efecto tóxico del hierro hay la formación de un represor que inhibe la síntesís proteica. La aparición temprana de este represor produce los eritrocitos hipocrómicos."

En un paciente de 63 años con IRSA, se encontró una actividad exagerada de arginasa eritrocitaria, y los autores sugieren que al menos en ese caso, la reducción de la concentración de arginina resulta en la disminución de la síntesis hemoglobínica (16).

Se ha señalado un aumento de actividad enzimática en uno o varios de los pasos metabólicos del eritrocito, por ejemplo, de la trifosfatoisomerasa, enolasa y fosfoglucosaisomerasa, y descenso del glutatión (76). Estos no son defectos patognomónicos de IRSA, pero se encuentran con más frecuencia e intensidad que en otras anemias. Postulan los autores de esta investigación que, ya que no hay elevación de reticulocitos, estas anormalidades enzimáticas probablemente reflejen un retroceso a la eritropoyesis fetal.

Kushner *et al.* (55) resumen los defectos posibles en la síntesis del heme en tres: poca disponibilidad de hierro, mala biosíntesis del heme por intoxicación con hierro no liberado, y síntesis anormal de globina.

En cuanto al metabolismo del hierro en IRSA, reiteramos que el elemento de mayor importancia en el diagnóstico de IRSA es la presencia de elevadas reservas medulares de hierro, con evidencia de metabolismo defectuoso a través de la presencia de los sideroblastos anormales.

De allí que el estudio de la ferroquinesis y otros aspectos en el metabolismo del metal haya ocupado un importante lugar en el estudio de IRSA.

La hipocromía en los eritrocitos de la población que se supone afectada y los valores elevadas del hierro sérico son criterios adicionales que demuestren la alteración en el metabolismo del hierro. Al microscopio electrónico se ha estudiado el contenido del precipitado de proteínas séricas, y se ha comprobado que contienen elevadas cantidades de hiero con respecto a controles normales (29). Esto sugiere que puede haber, además del defecto sintético del heme y de una permeabilidad aumentada de la membrana eritroide, un mecanismo adicional para la acumulación del hierro, que consiste fundamentalmente en un aumento de suministro de hierro a los precursores eritrocíticos considerándose que la ferritina no juega un papel directo en la patogénesis de las anemias sideroblásticas (36). Ya en 1965, Brain y Herdan (13) estudian depósitos de hierro tisular y encuentran que de treinta y siete casos, treinta y cinco tenían hemocromatosis extramedular, principalmente en el hígado. Con una excepción, el grado de sobrecarga de hierro hepático correlacionó con la cantidad de hierro terapéutico y transfusional.

Estudios ferroquinéticos (68) comprueban la presencia de un mecanismo de anemia que se traduce en eritropoyesis ineficaz, con aclaramiento plasmático bajo, y con una hemólisis intramedular importante.

Singh *et al.* (71) describen tres patrones ferroquinéticos en un grupo de diez pacientes con IRSA. El primer tipo es casi normal, el segundo presenta un fallo parcial medular y el tercero un fallo total de la médula ósea. Cada tipo correlaciona con la severidad de la enfermedad en el sentido clínico, y con la distribución de hierro en los compartimentos lábil y fijo. Hay cambios progresivos ferroquinéticos; un aumento inicial de hierro en el compartimento lábil pasa luego a ser hierro fijo, no quelable. Conjuntamente se observa deterioro físico, asociado a los requerimientos transfusionales progresivos que a su vez aumentan la sobrecarga tisular.

Los diferentes patrones corresponden a diferentes estadíos de la enfermedad, por lo que los estudios ferroquinéticos aunque no tengan mayor importancia diagnóstica, son de gran significado en cada paciente individual.

No hay duda que las secuencias del metabolismo del hierro están profundamente alteradas, y esta anormalidad se refleja en la morfología eritrocítica periférica. La resistencia al tratamiento de estos pacientes sin duda alguna está relacionada con el metabolismo del metal, y al dilucidarse el enigma del hierro bloqueado se tendrá un avance importante en el estudio y tratamiento de los pacientes con IRSA.

Finalmente, una tendencia fuerte de científicos señalan que IRSA es básicamente un problema maligno. Parece haber bastante evidencia en este sentido. Se señala que la eritropoyesis fetal y la de los pacientes con IRSA presentan notables similitudes (66, 76). El aumento de hemoglobina F, de distribución heterogénea, la proporción de glicina-alanina en las cadenas gamma, los patrones de isoenzimas de la DHL y hexoquinasa, las proporciones de cambio de diversas enzimas y, hasta cierto punto, la morfología megaloblastoide sugieren que en IRSA se reactivan genes embrionarios, y la etiología de este cambio hacia la transformación maligna puede ser el mecanismo fisiopatológico de la enfermedad.

Dameschek *et al.* (27, 28) insisten en que el síndrome de DiGuglielmo es un desorden mieloproliferativo que tiene tres fases: la primera o mielosis eritrémica, con hiperplasia

medular y sideroblastosis; la segunda o fase de eritrémica; y la final, que es la terminación en leucemia mieloide aguda. La mielosis eritrémica puede ser megaloblástica altamente maligna, con eritropoyesis ineficaz autoperpetuada e irreversiblemente alterada. Muchos de los casos son PAS positivos, desde muy poco hasta muy intensamente en los casos más malignos. La mayoría también tiene hipocromía importante. Lanza la hipótesis de que un clon mutado se perpetúa y en un tiempo variable, domina la médula ósea, con una o todas de las siguientes alteraciones: ataque general a la médula (virus, radiación, productos químicos), insulto a las enzimas para la síntesis de hemoglobina y alteración de la célula madre medular común. Definitivamente es un cambio maligno y generalmente preleucémico aunque no presenta invasividad; es una neoplasia lenta de la médula, especialmente de la serie roja.

Los casos hereditarios no los considera neoplásicos, sino más bien corresponden a alteraciones metabólicas. Los patrones en cultivo de tejido tienden a comprobar esta teoría (41).

Algunas personas distinguen claramente entre IRSA y la enfermedad de DiGuglielmo. Eastman *et al.* (34) discuten dicha diferenciación, anotando que en DiGuglielmo hay mayor inmadurez granulocítica, pancitopenia y frecuente malignización, sin defectos en la síntesis de hemoglobina, y presentando mayor sobrevida que los pacientes con IRSA. Parece nuevamente que se trata de dos entidades totalmente diferentes que han sido designadas con el mismo nombre, o de dos estadíos de una misma enfermedad.

Es evidente, después de esta exposición, que la IRSA constituye un tema polémico, y que su caracterización es sumamente difícil. En la segunda parte de esta revisión se estudiará su relación con enfermedades malignas y otros aspectos clínicos de los pacientes con este tipo de anemia refractaria.

ABSTRACT

We present a revision of the most irnportant literature characterizing idiopathic refractory sideroblastic anemia, in its morphologic, biochemical aspects. The existence of an abnormal cell population coexisting with a normal one, in all three medular cell lines, is emphasized. We also discuss the main ethiopathogenic theories: extramedular factors, defects in heme synthesis and neoplasic origins of the illness.

Some of the polemic data on IRSA is also presented, especially in its nomenclature and characterization.

Bibliografía

1. Aguirre M., Urban A., Torres J. A., Sicilia J. J., Outeriño J. Anemia sideroblástica adquirida. *Rev. Clin. Esp.* 1970; 118(1):81—84.

2. Ali M.A.M., Sweeney G. Erythrocyte coproporphyrin and protoporphyrin in ethanol-induced sideroblastic anemia. *Blood* 1974; 43:291—295.

3. Ballas S. K. Sideroblastic refractory anemia in a patient with systemic lupus erythematosus. *Am. J. Med. Sci.* 1973, 265:225—231.

4. Bauters F., Caulier M. T., Delmas Y., Goudemand M. Primary acquired refractory anemia. A study of the clinical and haematological features and of the course. *Lille Med.* 1973; 18(8): 858—867. (abstract).

5. Ben-Bassat I., Mozel M., Ramot B. Globin synthesis in iron deficiency anemia. *Blood* 1974; 44(4) :551—555.

6. Bishop R. C., Bethell F. H. Hereditary hypochromic anemia with transfusion hemosiderosis treated with pyridoxine: report of a case. *N. Eng. J. Med.* 1959; 261:486—489.

7. Bohinjec J. Acquired sideropathic sideroblastic anemia. Report of four cases. *Zdrav Vestn* 1973; 42(7-8):341—344. (abstract).

8. Boivin P., Galand C., Dreyfus B. Activites enzymatiques erythocytaires au cours des anemias refractaires. *Nouv. Rev. Fr. Hemat.* 1969; 9:105 (abstract).

9. Boivin P., Galand C., Hakim J., Kohn A. Acquired red cell piruvate kinase deficiency in leukemias and related disorders, *Enzyme* 1975; 19(5-6):294—299. (abstract).

10. Boll, I.T.M., Koenings H. P. The kinetics of the normal, the megaloblastic and the sideroachrestic erythropoiesis, estimated by colchicine blocking *in vivo. Blood* 1971; 37(2):204—210.

11. Bottomley S. S. Porphyrin and iron metabolism in sideroblastic anemia. *Semin. Hemat.* 1977; 14(2): 169—185.

12. Bowman W. D. Jr. Abnormal (ringed) sideroblasts in various hematological and non hematological disorders. *Blood* 1961; 18:667-671.

13. Brain M. C., Herdan H. Tissue iron stores in sideroblastic anemia. *Brit. J. Haemat.* 1965; 11:107—113.

14. Broun G, O. Chronic erythro-monocytic leukemia. *Am. J. Med.* 1969; 47:785—796.

15. Browman G. P. A complement independent erythropoietic inhibitor acting on the progenitor cell in refractory anemia. *Am. J. Med.* 1976; 61(4):572--578.

16. Byrd R. B., Cooper T. Hereditary iron loading anemia with secondary hemochromatosis. *Ann. Intern. Med.* 1961;55:103—123.

17. Caen J., Popesco E., Jeanneau C., Sultan Y. Acquired hemorrhagic diathesis in sideroblastic anemia (megakariocytopathy and thombocytopathy). *Acta Med. Scand*. 1971; 525:283—286. (suppl).

18. Caen J., Sultan Y., Dreyfus B. Etude des fonctiones plaquetaires dans 7 cases d'anemie refrataire. *Nouv. Rev. Fr. Hemat*. 1969; 9:123—129.

19. Cartwright G. E., Deiss A. Sideroblasts, siderocytes and sideroblastic anemia. *N. Eng. J. Med*., 1975; 292(4)185—188.

20. Catovsky D., Shaw M. Y., Hoffbrand A. V., Dacie J. V. Sideroblastic anemia and its association with leukemia and myelomatosis: A report of 5 cases. *Brit. J. Haemat*. 1971; 20(4):285-393.

21. Celada A., Farquet J. J., Muller A. F. Anemia hemolítica autoinmune evolucionando en anemia sideroblástica. Presentado en la XIX Reunión Anual de la Asociación Española de Hematología y Hemoterapia, octubre 1976. Resumen en *Sangre,* 1977; 15:381—387.

22. Chang A. R. Refractory sideroblastic anaemia: Report on 9 cases, *N. Z. Med, J.* 1972; 76(487): 419—425. (abstract).

23. Cooper A. G., Hoffbrand A. V., Worlledge S. M. Increases agglutinability by anti-i of red blood cells and sickle cell and megaloblastic anemia. *Brit..J. Haemat.* 1967; 15:381—387.

24. Cooper A. G., Webster L. T., Harris J. W. A role of mitochondria in iron metabolism of developing erythrocytes. *J. Clin. Invest.* 1963; 42:926.

25. Dacie J. V., Mollin D. Siderocytes, sideroblasts and sideroblastic anemia. *Acta Med. Scand.* 1966; 445:237—248. (suppl).

26. Dacie J. V., Smit M. D., White J. C., Mollin D. L. Refractory normoblastic anemia: A clinical and hematological study of 7 cases. *Brit. J. Haematol.* 1959; 5:56—82.

27. Dameshek W, Sideroblastic Anemia, is this a malignancy? *Brit. J. Haemat.* 1965; 2:52—58.

28. Dameshek W., Baldini M. The DiGuglielmo Syndrome. *Blood* 1958; 13:192—194.

29. Djaldetti M., Bessler H., Mandel E. M. Clinical and ultrastructural observations in primary acquired sideroblastic anemia. *Nouv. Rev. Franc. Hematol.* 1975; 15(6):637—648. (abstract).

30. Dreyfus B. Anemies refractaires. *Presse Med.* 1970; 78(8):355—356.

31. Dreyfus B., Rochant H. Biological abnormalities in erythroblasts and erytryocytes of acquired idiopathic diserythropoietic anemia. *Hematologica,* 1974; 59(2):221—230. (abstract).

32. Dreyfus B., Sultan C., Rochant H., Salmon Ch. Mannoli P., Cartron J. P.. Boivin P., Galand C. Anomalies of blood group antigens in two types of chronic refractory anemia. *Brit. J. Haematol.* 1969; 16:303—312.

33. Dundar S., Okerkan K., Uygur M. Idiopathic refractory sideroblastic anemia: Report of one case and review of the literature. *Hacettepe Bull. Med. Surg*. 1974: 7(1):52—55. (abstract).

34. Eastman P. M., Schwartz R., Schrier S. L. Distinctions Between idiopathic ineffective erythropoiesis and DiGublielmo disease: clinical and biochemical differences. *Blood* 1972; 40:487-499.

35. Fischer M., Mitrou P. S., Huebner T. Proliferation of erythroblasts in refractory anemia. A combined autoradiographic and cytopholometric study. *Acta Haemat*. 1974; 52(5):257—264.

36. Freedman M. L., Cohen H. S., Rosman J., Forte P. J. Ferritin and sideroblastic anemias: inhibition of protein synthesis by protease contaminants in commercial preparations of ferretin. *Brit. J. Haemat*. 1976; 32(4):579—587.

37. Freedman M. L.. Rosman J. A rabbit reticulocyte model for the role of hemin controlled repressor in hypochromic anemias. *J. Clin. Invest.* 1976; 57(3):594 -603.

38. Giralt M., Zubizarreta A., Raichs A. Diagnóstico citológico dc las anemias refractarias. *Sangre,* 1976; 21(3B):579—602.

39. Gjemdal T., Rootwelt K. Sideroblastic anemia. *T. Norske Laegeforen.* 1971;92(28):2012—2015. (abstract).

40. Goldberg A. Sideroblastic anaemia, a commentary. *Brit. J. Haemat.* 1965; 11:114—115.

41. Goldman J. M. Clinical applications of bone marrow cultures. *Lancet* 1975; 2:696.

42. González M., Gazalla R., Jiménez M. C., Montero J., Durán A., Noriega J. Eritroenzimopatías adquiridas múltiples en la anemia sideroblástica. *Sangre,* 1971; 16:278—283.

43. Hagenfeldt L., Hellstrom K., Rosengvist U. On the metabolism of fat and carbohydrate in a patient with refractory sideroblastic anemia. *Acta Med. Scand*. 1972; 191 (1-2):57—62.

44. Hellstrom K., Hagenfeldt L.. Larsson A. An extra C chromosome and various metabolic abnormalities in the bone marrow from a patient with refractory sideroblastic anemia. *Scand. J. Haemat* 1971; 8:293—306.

45. Hernández L., Nomdedeu B., Vives J. L. Brugues M. R., García J., Rozman C., Anemias refractarias con médula rica y/o mieloblastosis parcial. *Sangre,* 1976; 21 (2):257—267.

46. Hines J. D., Grasso J. A. The sideroblastic anemias. *Sem. Hemat.* 1970; 7:86—106.

47. Hoffbrand A. V., Konopka L., White J. M. Sideroblastic anemia, *Brit. J. Haemat.* 1974; 28: 138—139.

48. Horne M. K. Rosse W. F., Flickinger E. G., Saltzman H. A. “Early peak” carbon monoxide production in certain erythropoietic disorders. *Blood* 1975; 45(3):365—375.

49. Huber C., Huber H., Stacher A., Braunsteiner H. Autoradiographic cytophotometric investigations on the haemopoiesis of primary refractory and siderochrestic anemia. *Blut.* 1972; 24(3):142—152. (abstract).

50. Jonasson J.. Gahrton G., Lindsten J., Simmonson-Lindemalm C., Zech L. Trisomy 8 in acute mieloblastic leukemia and sideroachrestic anemia. *Blood* 1974;43:557—563.

51. Kaln A., Marie J., Bernard J. F. Mechanisms of the acquired erythrocyte enzyme deficiencies in blood diseases. *Clin. Chim. Acta,* 1976; 71(3):379--387. (abstract).

52. Kass L. Esterase activity in erythroroleukemia. *Am J. Clin. Pathol.* 1977; 67:368—370.

53. Kass L. Rapid detection of ringed sideroblastic in erythremic myelosis. *Arch. Path.* 1975; 99(4):225 —226.

54. Kramer S., Viljoen E., Becker D. The relationship between haem and globin synthesis by erythroid precursors in refractory normoblastic anemia. *Scand. J. Haemat.* 1969; 6(5):293---302.

55. Kushener J. P., Lee G. R., Wintrobe M. M., Cartwright G. E. Idiopathic refractory sideroblastic anemia. Clinical and laboratory investigation of 17 patients and review of the literature. *Medicine* 50, 1971:50:139—159.

56. Lejeune F., Turpin F., Le Coq D., Lorthdary P. Pelger Huet's anomaly of granulocytes in an acquired sideroblastic anemia with partial myeloblastosis. Presence of an impaired granulocyte motility. *Path. Biol.* (Paris), 1974; 22(4):319--327. (abstract).

57. Maldonado J. E., Mandon P. The erythrocyte line in refractory anemia (preleukemia or hemopoietic dysplasia) and myelomonocytic leukemia. II. Some unusual morphological variants of polychromatic normoblasts and reticulocytes. *Nouv. Rev. Franc. Hemat* 1976; 16(2):239—244. (abstract).

58. Martín C., Vives Corrons J. L. Armengol R. Irriguible D. Anomalías de los antígenos de membrana eritrocitarios en las anemias refractarias. *Sangre*, 1976; 21(3-B):664—666.

59. Marzo L., Lapeña J. M., Aztarain E., Buñuel C., Raichs A. Estudio cuantitativo de algunos antígenos grupales de las anemias refractarias. *Sangre,* 1976, 21(3-B):656 -663.

60. Mollin D. L. Sideroblasts and sideroblastic anemia. *Br. J. Haemat.* 1965; 11:41—48.

61. Palma Carlos A. G, Lourenco G., Palma Carlos L., Oliviera J. A. Efecto de la izoniazida sobre el metabolismo de las porfirinas y el heme hemoglobínico. *Sangre*, 1974; 19(3):268—274.

62. Patrignani A., Sgandurra A. Acquired idiopathic sideroblastic anemia: incorporation of glicine 2C14 into the heme and globin of the erythrocytes. *Progr. Med.* (Roma), 1973; 29(5):144—148.(abstract).

63. Petz L. D., Goodman J. R., Hall S. G., Fink D. J. Refractory normoblastic (sideroblastic) anemia clinical and electron microscopic observations. *Am. J. Clin. Path.* 1966; 45(5):581-599.

64. Quaglino D., Hayhoe F. G. J. Periodic acid schiff positivity in erythroblasts with special reference to DiGuglielmo's Disease. *Br. J. Haemat.* 1960; 6:26—33.

65. Reizenstein P., Lagerlof B. A regenerative anemia with hypercellular sideroblastic marrow — a preleukemic condition. *Acta Hemat.* 1972; 47(1):1—12. (abstract).

66. Rochan H., Dreyfus B., Bouguerra M. Hoi Tont Hat. Refractory anemias, preleukemic conditions and fetal erythropoiesis. *Blood* 1972; 39(5):721 —726.

67. Rodríguez Fernández J. M. Aspectos citoquímicos de las anemias refractarias. *Sangre,* 1976; 21(3-B):603—615.

68. Rubio—Félix D., Giralt M., Navarro D. M., Pérez Barrachina M. C., Rubio A., Miñana L., Hozana M., Raichs A. Consideración de los mecanismos patógenos de las anemias refractarias en base a datos ferrocinéticos y morfológicos. *Sangre*, 1976; 21(3-B):639—646.

69. Sans-Sabrefen J. Anemias refractarias dishemopoyéticas. *Sangre,* 1981; 26:347--350.

70. Schnitzer B., Kass R. Refractory sideroblastic anemia (chronic erythremic myelosis). *Am. J. Clin. Path.* 1973; 60(3):343—352.

71. Singh A. K., Shington N. K., Williams J. D. F. Ferrokinetic abnormalities and their significance in patients with sideroblastic anemia. *Br. J. Haemat.* 1970; 18:67—77.

72. Tanaka Y. An eletronmicroscopic analysis of stromal ferritin of developing erythroid cells and its significance in impaired Hb synthesis. A preliminary report. *Acta Haemat. Jap.* 1971; 34(2):109—116. (abstract).

73. Vavra J. D. Poff S.A. Heme and porphyrin synthesis in sideroblastic anemia. *J Lab. Clin. Med.* 1967; 69(6):904—918.

74. Vilde L., Leutnegger M., Dufour M. Three cases of acquired idiopathic sideroblastic anemia. *Can. Med.* 1970; 11(1)17—24. (abstract).

75. Vilter R. W., Jarrold T., Willis J. J., Mueller J. F., Friedman B. I., Hawkins E. R. Refractory anemia with hiperplastic bone marrow. *Blood* 1960; 15:1—29.

76. Vives-Corrons J. L., Hernández Nieto L., Monserrat E., Pujades Rozman C. Actividad de las enzimas eritrocitarias en el curso de las anemias refractarias. *Sangre,* 1976; 21(3-B):647—655.

77. White J. M., Ali M. A. M. Globin synthesis in sideroblastic anemia II. The effect of pyridoxine, aminolaevulinic acid and haem, *in vitro. Br. J. Haemat.* 1973; 24(4):481 —489.

78. White J. M., Brain M. C., Ali M. A. M. α and B chain synthesis in sideroblastic anemia. *Br. J. Haemat.* 1969; 17:607—608.

79. White J. M., Brain M. C., Ali M. A. M. Globin synthesis in sideroblastic anemia. *Br. J. Haemat.* 1971; 20(3):263—275.

80. Woessner S., Lafuente R., Sans—Sabrafen J. Valor de los signos morfológicos dishemopoyéticos en el diagnóstico de las anemias refractarias. *Sangre,* 1976; 21 (3-B):627—638.

81. Zervas J., Geary C. G., Oleesky S. Sideroblastic anemia treated with immunosuppresive therapy. *Blood* 1974; 44:117—123.