LINFOMAS DEL TRACTO GASTROINTESTINAL: REPORTE DE 19 CASOS

Alfonso Campos Rojas,[1] F.A.C.S.,* *Victoria Monterroso,*[1] *Jorge Luis Záccaro Regocez*[2]

RESUMEN

Se analizaron 19 casos de linfomas no Hodgkin gastrointestinales primarios (en estadío I_E o II_E) en el Hospital México, San José, Costa Rica, durante 23 años, de setiembre de 1969 a agosto de 1992. Once pacientes eran hombres y 8 mujeres, con una relación hombre/mujer de 1,4:1. El ámbito de edad fue de 17-78 años, (media de 51,4 años, mediana de 57). El 73% de los casos se presentó en pacientes mayores de 40 años. La localización predominante fue el estómago, seguida por el intestino delgado y el colon. La sintomatología fue indistinguible de tumores gástricos de extirpe epitelial. El estudio de gabinete más contributorio en los casos de linfoma gástrico fue la gastrocopía; la serie gastroduodenal aportó el diagnóstico en un 58% de los casos. La biopsia endoscópica fue poco contributoria. Sólo el 37% de los casos se consideró con enfermedad localizada (estadío I). Se efectúo resección quirúrgica en todos los casos: 12 gastrectomías y 7 resecciones intestinales, con radio y/o quimioterapia adyuvante en 13/19 casos. En el 63% de los casos la lesión fue única. El tipo histológico más frecuente fue el linfoma difuso de células grandes no hendidas. Cinco casos presentaron perforación espontánea preoperatoria, con alta morbimortalidad. La supervivencia a 5 años por el método de Kaplan-Meir fue del 50%, con un tiempo de supervivencia de 58 meses. El 70% de las muertes ocurrió durante el primer año después del diagnóstico. El linfoma gástrico presentó mayor sobrevida (58% a los 5 años, media de 129 meses) que el de localización intestinal (28,6% a los 5 años, media de 54 meses), lo mismo que el estadío clínico menor (64% a los 5 años para el estadío I, 42% a los 5 años para el estadío II). Sin embargo, estas diferencias no fueron estadísticamente significativas. (Rev. Cost. de Cienc. Méd. 1994; 15(1,2): 3-14).

* Fellow American College of Surgeons.
1 Servicio de Anatomía Patológica. Hospital México. San José, Costa Rica.
2 Servicio de Cirugía General, Hospital México.

LINFOMAS DEL TRACTO GASTROINTESTINAL: REPORTE DE 19 CASOS

Los linfomas son un grupo heterogéneo de neoplasias de las células del sistema linfohematopoyético, que se dividen en 2 grupos principales: la enfermedad de Hodgkin y el linfoma no Hodgkin. Si bien la mayoría de los linfomas se localizan en los órganos linfoides (ganglios linfáticos, bazo, timo, anillo de Waldeyer), hasta un 15% a un 48% de los linfomas se asientan en tejidos u órganos extralinfoides (1, 2, 3, 4). La mayoría de éstos pertenecen al grupo de los linfomas no Hodgkin, ya que la presentación extranodal de la enfermedad de Hodgkin constituye menos del 1% de los casos (5). Los sitios extranodales más frecuentemente afectados por linfoma son el tracto digestivo, la piel y el hueso (1, 2, 3, 4).

Los linfomas gastrointestinales representan desde un 30% hasta un 44% de los lnfomas extranodales (1, 2, 3).

En los linfomas del tracto gastrointestinal, el estómago es el sitio de compromiso más frecuente, seguido por el intestino delgado y,

en un último lugar, por el colon. Sin embargo, los linfomas sólo representan del 1 % al 7% de los tumores malignos del estómago, un 20% de los del intestino delgado y un 0.4% de los del intestino grueso (6, 7). Aunque los linfomas gastrointestinales son de mucho menor incidencia que los carcinomas en esa localización, es muy importante reconocerlos porque su comportamiento clínico, tratamiento y evolución son muy distintos a éstos. La supervivencia a los 5 años en los casos de los linfomas gástricos fluctúa entre el 20% al 30%, comparada con un 10-20% en los carcinomas (8).

En el pasado, todos los linfomas gastrointestinales eran tratados quirúrgicamente por su dificultad para distinguirlos de las neoplasias malignas de origen epitelial. Con el advenimiento de la biopsia endoscópica y de la citología por aspiración con aguja fina, se ha logrado el diagnóstico previo a los procedimientos quirúrgicos, lo que ha permitido el tratamiento no quirúrgico o el uso de la cirugía como método terapéutico coadyuvante (9). El presente trabajo expone la experiencia en el Hospital México en el diagnóstico, comportamiento clinicopatológico, tratamiento y evolución de los linfomas gastrointestinales.

MATERIAL Y METODOS

Cincuenta y cinco casos de linfomas gastrointestinales fueron registrados en los archivos del Servicio de Anatomía Patológica del Hospital México, San José, Costa Rica en un período de 23 años, entre setiembre de 1969 y agosto de 1992.

Se excluyeron 10 casos de linfomas gastrointestinales en pacientes menores de 18 años, ya que esta población no es atendida en este hospital desde 1974. Asimismo, fueron excluidos los casos en que no estaba disponible el expediente clínico (16 casos) o el material histológico (dos casos). Tres casos adicionales se excluyeron por contar únicamente con biopsias incisionales, lo cual no permite evaluar adecuadamente el tipo histológico del linfoma y los diversos componentes histológicos asociados. Otros tres casos fueron eliminados del estudio por presentar un linfoma concomitante en ganglios linfáticos lejanos, por lo que no era posible determinar si la lesión gastrointestinal era primaria con extensión extensa o secundaria a un tumor sistémico. Un caso fue excluido del estudio por presentar infiltración hepática por el linfoma. Finalmente, un caso fue excluido durante la revisión histológica, por tratarse de un carcinoma indiferenciado; el origen epitelial de este tumor fue comprobado por inmunohistoquímica.

Los 19 casos restantes fueron clasificados como linfomas gastrointestinales primarios, de acuerdo a los criterios de Dawson (10), ya que no presentaron infiltración extraabdominal o sistémica concomitante al momento del diagnóstico. El estadío clínico se estableció de acuerdo a la clasificación modificada de Ann Arbor (11). Los casos estudiados correspondieron a los estadíos clínicos I_E y II_E, o más específicamente al estadío $II1_E$ de Musshoff (3); es decir, casos de linfoma gastrointestinal con compromiso de ganglios regionales confluentes, con exclusión de los casos con infiltración de ganglios distantes, que corresponden a estadío II_{2E} ya que Musshoff demostró que este último subgrupo se comporta como una neoplasia sistémica (1, 3, 7, 12).

En cada caso, se analizaron los siguientes datos: edad, sexo, antecedentes médicos y quirúrgicos, síntomas, signos, hallazgos radiológicos y endoscópicos, diagnósticos pre y postoperatorios, tipo de cirugía realizada, clasificación histológica, grado de invasión de la pared intestinal, estadío clínico, tratamiento, complicaciones y evolución.

El tipo histológico se catalogó con base en la clasificación de la “Working Formulation for Clinical Usage” del National Cancer Institute en Bethesda, Maryland, de 1982 (13). Esta clasificación sirve de lenguaje común entre médicos clínicos y patólogos, y entre patólogos que utilizan diferentes clasificaciones, además de que separa los linfomas en 3 diferentes grupos pronósticos:

grado de malignidad bajo, intermedio y alto. El análisis de supervivencia se efectuó con la tabla de vida de Kaplan-Meir (14) y las comparaciones de grupos con el método de Cox-Mantel (15).

RESULTADOS

Algunas características de los 19 casos se resumen en el Cuadro 1.

Características clínicas

La localización de los linfomas gastrointestinales en estos 19 casos fue la siguiente: 12 (63%) en estómago, 4 en ileon terminal o válvula ileocecal y uno en yeyuno, es decir, 5 casos (26%) en intestino delgado, y dos casos (10%) en colon. Uno de estos dos últimos pacientes con una masa ulcerada de 8 cm en colon tenía otra lesión semejante, pero menor (2,5 cm) en el intestino delgado. La edad promedio en los casos estudiados fue de 51,4 años, con una mediana de 57 y un ámbito de edad de 17-78 años. La mayor prevalencia (73% de los casos) se presentó en mayores de 40 años. Sólo 5 casos (26%) eran pacientes menores de 40 años: tres de localización intestinal y dos de localización gástrica. Once pacientes eran del sexo masculino (58%) y 8 del femenino (42%), con una relación hombre/ mujer de 1,4:1. Las 8 (100%) pacientes femeninas estudiadas presentaron localización del linfoma en estómago, lo mismo que 4/11 pacientes masculinos (36%). Todos los 7 casos de presentación intestinal eran pacientes masculinos.

CUADRO Nº 1

ALGUNAS CARACTERISTICAS DE LOS CASOS DE LINFOMA GASTROINTESTINAL EN 19 PACIENTES (Hospital México, Costa Rica, 1969-1992)

Característica	Gástrico	Intestinal
Número de pacientes	12	7 (5 ID, 2C)
Edad media (ámbito)	52 (25-71)	49 (17-78)
Sexo (F:M)	8:4	0:7
Número de lesiones	6 únicas	6 únicas
	6 múltiples	1 múltiple
Estadío	3 I; 9 II	4 I; 3 II
Complicaciones	3 perforaciones prequirúrgicas	2 perforaciones prequirúrgicas
	1 SDA y perforación postquirúrgica	
Seguimiento	1-195 meses	9 días-126 meses
Fallecidos	6/12	4/7

Abreviaturas: ID: intestino delgado, C: colon, F: femenino, M: masculino, I: estadío I, II: estadío II, SDA: sangrado digestivo alto.

Los signos y síntomas más frecuentes de los 19 casos estudiados, indistintamente de su localización anatómica, fueron: dolor abdominal (100%), pérdida de peso (68%), astenia (45%), vómitos (40%) y anorexia (30%). En 4 pacientes (20%) se encontró una masa abdominal palpable durante el examen físico.

En 9 de los 12 casos de linfoma gástrico estudiados se realizó serie gastroduodenal,

de las cuales 7 fueron reportadas como sugestivas de lesión neoplásica y dos como negativas. Además, todos los pacientes con linfoma gástrico (12 casos) fueron sometidos a gastroscopía. En 11 de los estudios gastroscópicos, el diagnóstico fue de neoplasia gástrica y sólo un caso fue reportado como úlcera péptica. En 10 de los 11 casos en que se consideró que el proceso era maligno, se tomó biopsia endoscópica. En un total de 14 biopsias gastroscópicas efectuadas a 10 pacientes con linfoma gástrico, el diagnóstico histopatológico fue de úlcera péptica o gastritis crónica activa en 7 biopsias (50%), de tejido necrótico en una biopsia (7%), dudoso de linfoma o tumor maligno en dos (14%), de linfoma en dos (14%) y de adenocarcinoma poco diferenciado en tres (21%).

Sólo tres de los 7 pacientes con tumores intestinales fueron sometidos a estudio radiográfico con enema opaco de colon, por sospecharse lesión a ese nivel. De éstos, sólo uno fue reportado como lesión tumoral en válvula ileocecal; los otros dos estudios no aportaron un diagnóstico. Estos y los otros 4 casos sin estudios radiológicos fueron sometidos a laparotomía por abdomen agudo.

Todos los 12 casos de pacientes portadores de linfoma gástrico fueron intervenidos quirúrgicamente: en 4 casos, se realizó una gastrectomía total con esplenectomía y linfadenectomía radical; en 8 casos se efectuó gastrectomía subtotal radical tipo R3, con gastroenteroanatomosis. En tres pacientes se complementó el tratamiento únicamente con radioterapia, en dos, con radio y quimioterapia coadyuvante y en tres sólo con quimioterapia. En 4 casos no se asoció ningún otro tipo de tratamiento.

En 4 de los 7 pacientes con linfoma intestinal, se efectuó resección intestinal con linfadenectomía y anastomosis termino-terminal y con quimioterapia adyuvante; en dos casos se resecó el ileon terminal y colon derecho, con ileon-trasversoanatoniosis, y en uno se realizó una colectomía izquierda y yeyunectomía, con quimioterapia adyuvante.

Los esquemas terapeúticos fueron de COPP (ciclofosfamida, Oncovín, procarbazina, prednisona) o CHOP (ciclofosfamida, doxorrubicina, Oncovín, prednisona).

Estadio clínico

Sólo en 10 de los 19 casos de linfoma gastrointestinal se efectuó el estadiaje mínimo completo, con biopsia de hígado y médula ósea. De esos 10 casos, 5 correspondieron a estadío I y 5 a estadío II_{1E}. En los demás casos no es posible descartar una enfermedad sistémica con certeza, por la ausencia de biopsias de hígado y/o médula ósea; sin embargo, con base en los datos de la pieza quirúrgica, dos corresponden a un posible estadío I y 7 a un posible estadío II. Por lo tanto, sólo 7 (37%) presentaron enfermedad localizada (estadío I) y 12 (63%) enfermedad regional (estadío II).

Seis pacientes no presentaban síntomas generales asociados: tres casos en estadío IA (16%) y tres en estadío IA (16%). Los 13 casos restantes presentaban pérdida de peso: 4 en estadío IB (21%) y 9 en estadío IIB (47%). Sin embargo, la pérdida de peso en los pacientes con lesión tu moral gastrointestinal también puede atribuirse a un efecto local.

Características patológicas

En 12 casos (63%) la lesión neoplásica era única (6 en estómago, 5 en ileon terminal o válvula ileocecal o yeyuno y uno en ciego), en dos casos (10%) eran dos lesiones, (un caso en estómago y un caso con una lesión en colon y una lesión menor en intestino delgado), y en 5 casos (26%) eran tres o más lesiones (todas en estómago). De las 12 lesiones gástricas, 5 (41%) se localizaron en cuerpo, 2 de ellas con extensión a cardias o antro, 5 (41%) se encontraron en antro y dos (16%) tenían compromiso gástrico extenso. En los 7 casos de intestino, 4 estaban localizados en ileon terminal, dos en yeyuno, uno en ciego y uno en el ángulo esplénico del colon izquierdo.

El diámetro mayor de los tumores fue de 1-19 cm, con un promedio de 6,2cm y una mediana de 6 cm. En 17 casos, incluyendo 10 linfomas gástricos y los 7 casos de linfomas intestinales, el aspecto macroscópico de la neoplasia era de una masa con centro ulcerado y bordes mamelonados. En los otros dos casos de linfoma gástrico se presentaron morfologías macroscópicas diferentes: en un caso el compromiso era difuso, de engrosamiento de la pared, con algunas erosiones y en el otro caso, se describieron tres áreas deprimidas de aspecto cicatrizal.

En todos los casos, el patrón histológico de crecimiento del linfoma fue difuso. El linfoma difuso de células grandes no hendidas fue el tipo histológico más frecuente, observado en 11 casos (58%). El grupo histológico del linfoma difuso de células pequeñas hendidas y el del linfoma difuso de células grandes, tipo inmunoblástico, presentaron tres casos cada uno. Un caso correspondió a un linfoma de linfocitos pequeños y otro a un linfoma difuso mixto de células pequeñas y grandes. Tres de los cinco casos de pacientes menores de 40 años fueron del tipo histológico de linfoma difuso de células grandes no hendidas; los otros dos pacientes menores de cuarenta años presentaron un linfoma difuso de células pequeñas hendidas y un linfoma de tipo difuso de células grandes, inmunoblástico. Sólo en dos pacientes con linfoma gástrico la profundidad de invasión fue únicamente de mucosa y submucosa. En los 17 casos restantes (89%) la invasión se observó en capas más profundas: tres casos hasta la capa muscular propia, 7 casos hasta la serosa y 6 casos hasta la grasa subyacente. Todos los 7 casos de linfomas intestinal mostraban infiltración hasta la serosa o grasa subyacente.

En 12 casos (63%), 9 de estómago y tres de intestino se encontró infiltración por linfoma en ganglios linfáticos regionales, en 5 no hubo evidencia de enfermedad ganglionar regional y en dos casos, uno de estómago y uno de intestino delgado y grueso, no se encontraron ganglios en la pieza quirúrgica.

En 6 casos de linfomas gástricos (50%) los límites de resección presentaban una lesión infiltrativa linfoide de bajo grado de malignidad. Tres de estos fueron tratados con radio y/o quimioterapia. Todos los casos de linfoma intestinal tenían resección completa.

Se efectuaron 6 esplenectomías, 5 con gastrectomías y 1 con resección de intestino delgado. Los pesos esplénicos oscilaron entre 80-280 g, y ningún bazo mostró compromiso por linfoma.

Complicaciones

Cinco casos presentaron perforación espontánea preoperatoria, tres casos de linfoma gástrico y dos de linfoma intestinal. Tres de estos 5 casos fallecieron en el postoperatorio mediato (<1 mes) por peritonitis aguda con sepsis generalizada secundaria; dos pacientes están vivos 11 años después. Una paciente con linfoma gástrico tratado con resección gástrica y quimioterapia presentó sangrado digestivo alto por úlcera del muñón gástrico 10 meses después del diagnóstico y perforación intestinal con peritonitis 11 meses después del diagnóstico, lo que ocasionó su muerte. Un caso de linfoma de intestino delgado presentó recaída en duodeno tres años después del diagnóstico inicial y falleció 6 meses después.

Supervivencia

Nueve pacientes están vivos y 10 fallecieron al cierre de este estudio, con un seguimiento de 9 días a 195 meses, con una supervivencia a los 5 años del 50% y a los 10 años de 42%, una media de 58 meses y una mediana de 24 meses (Fig. 1). Siete de esos 10 pacientes murieron durante el primer año después del diagnóstico.

La supervivencia de los 5 pacientes menores de 40 años fue discretamente mejor que la de los pacientes mayores de 40 años: 53% a los 5 y 10 años para el primer grupo, y 50 y 37% a los 5 y 10 años, respectivamente, para el segundo (Fig 2).

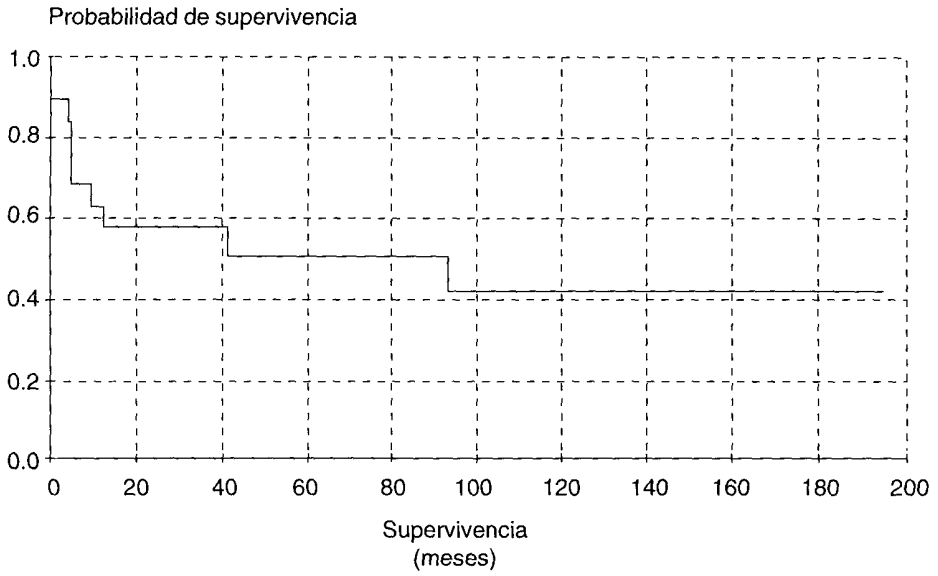

Fig. 1. Supervivencia general en 19 casos de linfoma gastrointestinal (método de Kaplan-Meir). Hospital México, Costa Rica, 1969-1992).

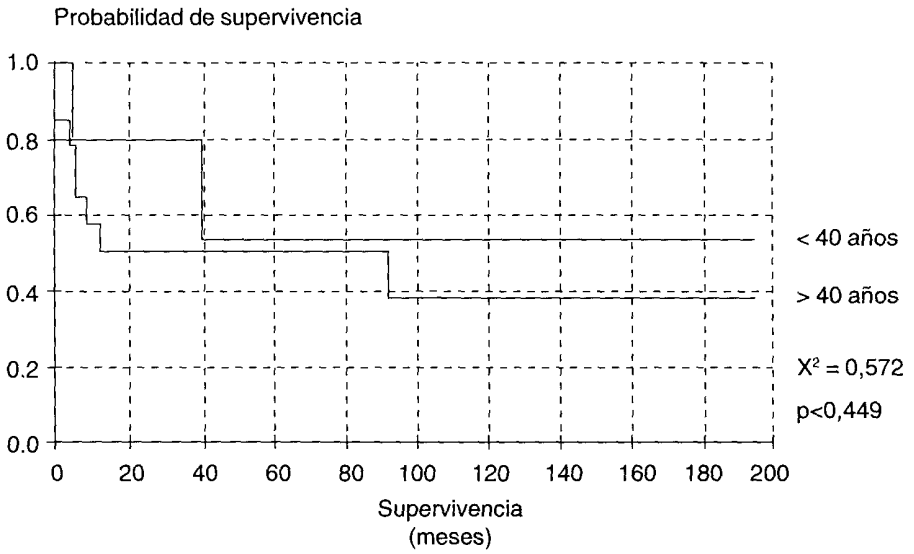

Fig. 2. Curvas de supervivencia según la edad en 19 casos de linfoma gastrointestinal (métoc de Kaplan-Meir). Hospital México, Costa Rica, 1969-1992).

Sin embargo, esta diferencia no fue estadísticamente significativa (p < 0.5).
La supervivencia de los pacientes con linfoma de localización gástrica fue mayor que la de los pacientes con linfoma de localización intestinal. La supervivencia de los casos de linfoma gástrico a los 5 años fue de 58% y a los 10 años, de 46.7%; la supervivencia de los pacientes con linfoma intestinal fue de 28% a los 5 y 10 años (Fig. 3). Sin embargo, esta diferencia no fue estadísticamente significativa (p < 0.6). De los 12 pacientes portadores de linfoma gástrico primario, 6 (50%) están vivos, con un seguimiento continuo al cierre del estudio y con un tiempo de supervivencia promedio libre de enfermedad de 129 meses (26-195 meses). Seis pacientes (50%) fallecieron, tres por exacerbación de enfermedad en los primeros 12 meses del postoperatorio (uno de estos comprobado con autopsia) y tres de otras causas: los dos que presentaron

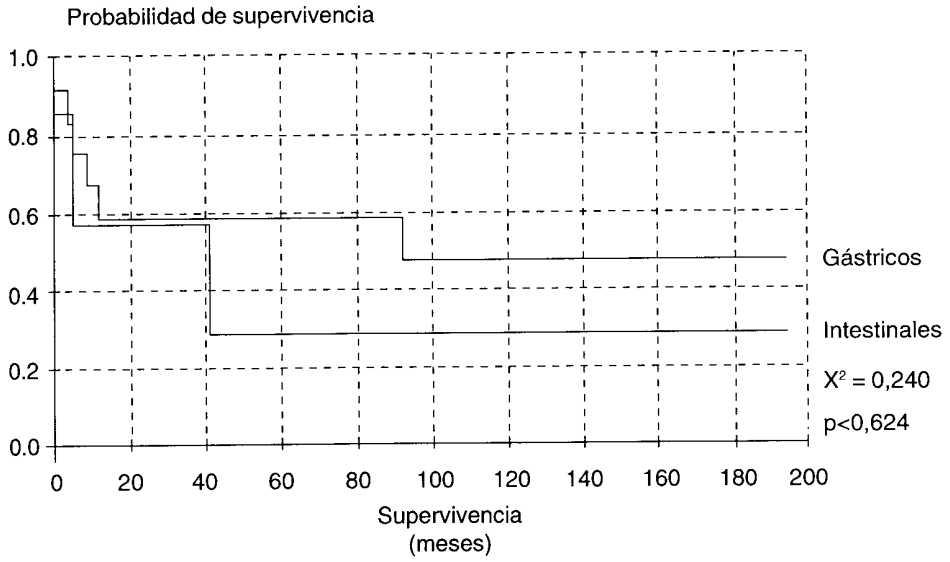

Fig. 3. Curvas de supervivencia según localización anatómica en 19 casos de linfoma gastrointestinal (método de Kaplan-Meir). Hospital México, Costa Rica, 1969-1992).

perforación y murieron en el primer mes después del diagnóstico y un caso que desarrolló bronconeumonía 7 años después. De los 7 pacientes portadores de linfoma intestinal, tres (43%) están vivos al momento del cierre de este estudio, de 12 a 126 meses después del diagnóstico y la resección quirúrgica, con un tiempo de supervivencia promedio libre de enfermedad de 54 meses. Cuatro pacientes (57%) fallecieron: un caso por septicemia secundaria a perforación intestinal y tres, incluyendo el caso de linfoma de intestino delgado que presentó recaída en el duodeno, por actividad neoplásica, 5-41 meses después del diagnóstico, con un promedio de 13 meses de supervivencia.

El número de casos en los diferentes subgrupos histológicos es muy bajo para efectuar un análisis significativo de supervivencia. La supervivencia a los 5 años de los pacientes clasificados como linfoma difuso de células grandes no hendidas fue de 63,6%, con un tiempo promedio de sobrevida de 63 meses. Esta categoría se cataloga como de grado intermedio en la clasificación de la Formulación de Trabajo, cuyo tiempo promedio de supervivencia es

de 42 meses para los linfomas ganglionares (13). En los casos de linfoma difuso de células pequeñas hendidas, dos de tres pacientes están vivos, con un tiempo promedio de 64 meses. Esta categoría histológica también pertenece al grupo de grado intermedio de malignidad. Los tres casos de linfoma difuso de células grandes, tipo inmunoblástico, pertenecen a la categoría de alto grado de malignidad, cuyo tiempo promedio de supervivencia es de 17 meses para los linfomas ganglionares (13). Estos tres pacientes fallecieron, con un tiempo promedio de supervivencia de 18 meses. La supervivencia fue de 0% a los 5 años. Los otros dos subgrupos sólo cuentan con un caso cada uno, por lo que no se puede hacer ningún análisis. Sin embargo, el paciente con linfoma de linfocitos pequeños, que pertenece a la categoría de bajo grado de malignidad, aún está vivo 168 meses después del diagnóstico, y el del linfoma difuso mixto, que pertenece a la categoría de grado intermedio, falleció 5 meses después del diagnóstico.

Un factor de significado pronóstico mencionado en la literatura es la profundidad de infiltración de la pared gastrointestinal por el linfoma (6, 7, 16). No es posible hacer un análisis comparativo ya que sólo dos casos mostraron poca profundidad de invasión del tumor, hasta la submucosa. Ambos casos eran de localización gástrica, con grado histológico de malignidad intermedio (linfoma difuso de células grandes) o alto (linfoma difuso de células grandes, inmunoblástico); este último falleció. Los 17 casos restantes (89%), incluyendo todos los linfomas intestinales, presentaron infiltración a capas más profundas y una supervivencia a los 5 y 10 años del 50 y 40%, respectivamente.

El estadío clínico I presentó mejor supervivencia que el estadío II (Fig. 4).

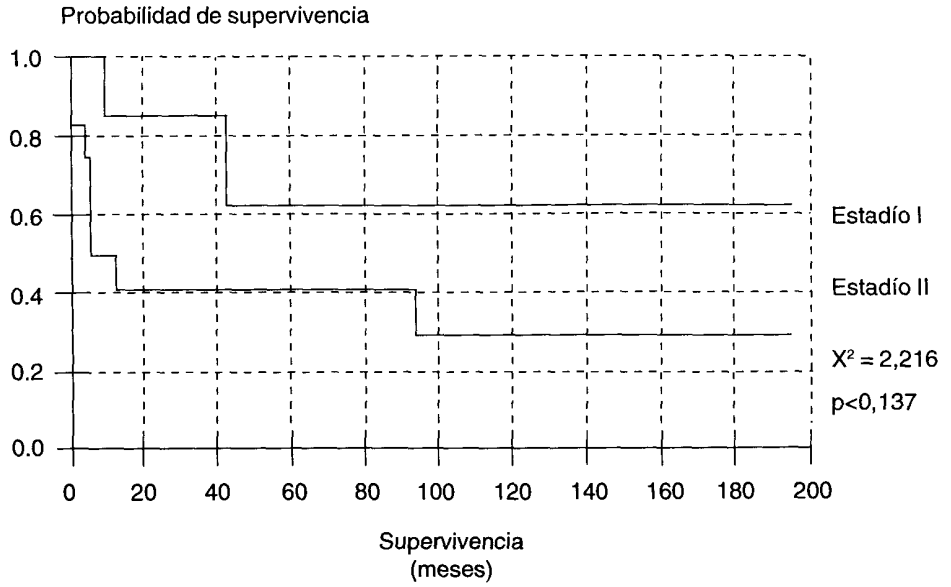

Fig. 4. Curvas de supervivencia según el estadío clínico (método de Kaplan-Meir). Hospital México, Costa Rica, 1969-1992).

Cinco de los 7 pacientes en estadío I están vivos, con una supervivencia de 64% a los 5 y 10 años y un tiempo de supervivencla promedio de 64 meses. En cambio, sólo 4 de 12 pacientes en estadío II están vivos, con una supervivencia de 42% a los 5 años y 31% a los 10 años (p <0.137) y un tiempo de supervivencia de 55 meses. La ausencia o presencia de síntomas generales no muestra tanta correlación con el pronóstico, con una supervivencia de 50 y 49% a los 5 años, respectivamente (Fig. 5), muy probablemente porque la pérdida de peso fue el síntoma general predominante y éste puede darse por efecto local en los linfomas gastrointestinales. Sin embargo, este dato clínico correlacionó con un menor tiempo de supervivencia (73 vs. 58 meses).

DISCUSION

En este estudio, los linfomas gastrointestinales presentan una prevalencia mayor a partir de los 40 años (73% de los casos). Hay un discreto predominio de presentación en el sexo masculino, con una relación hombre/mujer de 1,4:1. El cuadro clínico del linfoma gastrointestinal primario es indistinguible del carcinoma gástrico: dolor abdominal, pérdida de peso, astenia, adinamia, vómitos y anorexia. El síntoma más frecuente es el dolor abdominal. En un 20% de los casos el tumor produce masa palpable.

La mayoría de nuestros casos fueron de localización gástrica, seguidos de intestino delgado y de colon.

Aunque los estudios radiológicos con contraste pueden dar falsos negativos, en el 58% aportaron el diagnóstico de lesión neoplásica. El estudio gastroscópico fue más contributorio, ya que se hizo el diagnóstico de neoplasia gástrica en el 91% de los casos. Sin embargo, la biopsia endoscópica no tuvo la misma sensibilidad: sólo en un 28% se sugirió o dio el diagnóstico de linfoma. En un 21% se hizo el diagnóstico erróneo de carcinoma y en 57% se reportó como lesión benigna o tejido

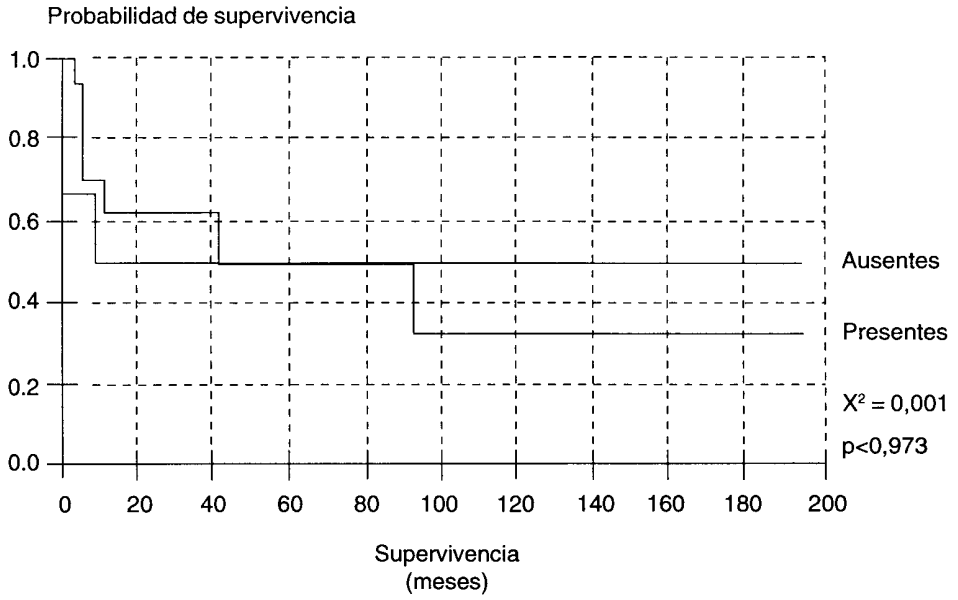

Fig. 5. Curvas de supervivencia según presencia o ausencia de síntomas generales (método de Kaplan-Meir). Hospital México, Costa Rica, 1969-1992).

necrótico. Esta baja detección histológica puede explicarse por diversas variables, como el número, tamaño, superficialidad y localización de las muestras, la calidad del procesamiento y corte histológico de éstas, la experiencia del patólogo y la baja incidencia de linfomas en comparación a los carcinomas en Costa Rica. El diagnóstico diferencial entre neoplasia de extirpe linfoide o epitelial sin duda mejorará con el uso cada vez más frecuente de las técnicas inmunohistoquímicas.

Una cuarta parte de los casos estudiados presentó perforación espontánea prequirúrgica, con alta morbimortalidad por peritonitis secundaria. Sin embargo, sólo en un caso se documentó una perforación durante la quimioterapia. Probablemente, esta complicación aumente en este país conforme se utilice menos el tratamiento quirúrgico y se opte por regímenes quimioterapéuticos. Por otro lado, si bien el 50% de los linfomas gástricos en estos casos presentaron compromiso tumoral de alguno de los límites de resección, el componente neoplásico fue siempre de bajo grado de malignidad, con infiltración sólo de las capas más superficiales (mucosa y/o submucosa), lo que puede explicar la baja incidencia de perforación en estos casos. Weingrad y colbs. (16) demostraron que el compromiso de los bordes de resección por la neoplasia no afecta el pronóstico.

La supervivencia general en nuestros casos de linfomas gastrointestinales, calculada por el método de Kaplan-Meir, fue de 50% a los 5 años y de 42% a los 10 años. Otros autores han reportado una supervivencia mejor, de 76% y 58% a los 5 y 10 años (método de Kaplan-Meir) (6), o similar a la nuestra, de 53.3% (7) para estos linfomas. Esta supervivencia cumulativa es mucho mejor que la reportada por uno de los autores para el carcinoma gástrico en Costa Rica, el 14.2% de supervivencia a los 5 años (17).

Los linfomas gástricos presentaron una mejor supervivencIa (58% a los 5 años) que los linfomas intestinales (28% a los 5 años), aunque esta diferencia no fue estadísticamente significativa ($p < 0.6$).

Varios factores mencionados en la literatura con significado pronóstico son: el tipo histológico, la profundidad de infiltración de la pared gastrointestinal y el estadío clínico (6, 7, 12, 16). Nuestros casos son muy pocos para hacer un análisis de la supervivencia de los distintos grupos histológicos. Sin embargo, vale la pena destacar que sólo un caso (5%) correspondió a un linfoma de bajo grado de malignidad de la Formulación de Trabajo y que la mayoría de los casos (79%) correspondieron a la categoría de grado intermedio de malignidad. El 58% de los casos correspondió al tipo histológico de linfoma difuso de células grandes no hendidas, el cual presentó una supervivencia del 63,6% a los 5 años y un tiempo promedio de supervivencia de 59 meses. Tampoco es posible hacer un análisis exhaustivo de la influencia del grado de profundidad de invasión en nuestro estudio, ya que la mayoría de los casos (89%) presentó una infiltración profunda de la pared gastrointestinal.

El estadío clínico en los linfomas gastrointestinales es el factor pronóstico independiente más importante, según la literatura (6, 7). Por esto, el empleo de un método adecuado para establecer el estadío de la enfermedad es indispensable. El sistema de estadiaje modificado de Ann Arbor (11), inicialmente utilizado con este fin en la enfermedad de Hodgkin, ha demostrado también ser de utilidad en los linfomas no Hodgkin gastrointestinales y debe ser parte del estudio de estos pacientes. En nuestra casuística, lamentablemente en 9 de 19 pacientes (47%) no se efectúo el estadiaje en forma completa. A pesar de esto, hay cierta diferencia de supervivencia en el linfoma gastrointestinal localizado (estadío I) comparado con el de linfoma gastrointestinal con extensión a ganglios regionales (estadío II) (64% vs. 42% a los 5 años). Estos resultados son similares a los obtenidos en la casuística de 150 casos de Dragosics et al. (7) (70% Vs. 39%), obtenida si no se discriminaba entre el estadío modificado de Musshoff II_1 y el II_2. La discriminación entre estos subgrupos en ese estudio reveló

diferencias estadísticamente significativas (49 vs. 15% a los dos años, p <0,001). Por otra parte, se debe recordar que el compromiso gástrico secundario de linfomas ganglionares es bastante alto: se reporta de un 20 hasta un 60% en material de autopsias y un 27% en un estudio prospectivo por gastroscopía de 82 pacientes recién diagnosticados como portadores de linfomas no Hodgkin (17). De ahí que, para identificar los casos de linfoma que verdaderamente están localizados sólo en el tracto gastrointestinal, cuyo pronóstico es mejor (7), sea vital descartar compromiso en otras regiones en cada paciente. No hay duda que esto debe ser mejor implementado en nuestro medio.

ABSTRACT

Nineteen cases of primary non-Hodgkin's gastrointestinal lymphomas stages I_E or II_E in a general hospital (Hospital México, San José, Costa Rica) in a 23 year period (September 1969-August 1992) were reviewed. Eleven patients were male and 8 female, for a male/female ratio of 1.4:1. Age ranged from 17-78 years, with a mean of 5l.4 and a median of 57. Most patients (73%) were>40 years of age. The stomach was the main site of involvement (63%), followed by small intestine (26%) and colon (10%). Symptomatology presented by these cases was similar to epithelial gastrointestinal tumor. Gastroscopy in the gastric lymphoma cases was the most contributory exam; gastroduodenal X-rays study was diagnostic in 58% of the cases. Endoscopic biopsy was diagnostically unrewarding. Only 37% of the cases were considered to be Ann Arbor stage I. Resective surgery was undertaken in all cases: 12 gastrectomies and 7 intestinal resections, with adjuvant radio and/or chemotherapy in 13/19 patients. In 63% of cases the tumor was unifocal. Diffuse large cell lymphoma was the most frequent histologic subtype. Five cases presented pre-surgical perforation, with high morbimortality. Actuarial overall 5-yearsurvival rate according to the Kaplan-Meir life-table method was 50%, with a median survival time of 58 months. Most deaths (70%) occurred within the first year after diagnosis. Gastric lymphoma cases fared better than intestinal lymphomas (58 vs 28.6% at 5 years, median survival time of 129 vs. 54 months); the same is true for lower AA stage (64% 5-year survival for stage I vs. 41% for stage II); nevertheless, these differences were not statistically significant.

BIBLIOGRAFIA

1. D'Amore. F.; Christensen, B. E.; Brincker, H.; Pedersen, N. T.; Thorling, K.; Hastrup, J.; Pedersen, M.; Jensen, M. K.; Johansen, P.; Andersen, E.; Bach, B.; Sorensen, E.: Clinicopathological features and prognostic factors in extranodal non-Hodgkin lymphomas. *Eur. J. Cancer.* 1991; 27: 1201-1208.

2. Freeman, C.; Berg, J. W.; Cutler, S. J.: Occurrence and prognosis of extranodal lymphomas. *Cancer.* 1972; 29: 252-260.

3. Otter, R.; Gerrits, W. B. J.; Sandt, MMVD; Hernas, J.; Willemze, R.: Primary extranodal and nodal non-Hodkin's lymphoma: a survey of a population-based registry. *Eur. J. Cancer Clin. Oncol.* 1989; 25: 1203-121 0.

4. Rudders, R. A.; Ross, M. E.; DeLellis, R. A.: Primary extranodal lymphoma: response to treatment and factors influencing prognosis. *Cancer.* 1978; 42:406-416.

5. Devaney, K.; Jaffe, E. S.: The surgical pathology of gastrointestinal Hodgkin's disease. *Am. J. Clin. Pathol.* 1991; 95: 794-801.

6. Cogliatti, S. B.; Schmid, U.; Schumacher, U.; Edkert, F.; Hansmann M-L, Hedderich J.; Takahashi, H.; Lennert, K.: Primary B-cell gastric lymphoma: a clinicopathological study of 145 patients. *Gastroenterology.* 1991; 101:1159-1170.

7. Dragosics, B.; Bauer, P.; Radaszkiewicz, T.: Primary gastrointestinal non-Hodgkin's lymphomas: a retrospective clinicopathologic study of 150 cases. *Cancer.* 1985; 55: 1060-1073.

8. Moore, I, Wright, D. H.: Primary gastric lymphoma: a tumour of mucosa-associated lymphoid tissue: a histological and immunohistochemical study of 36 cases. Histopathology 1984; 8: 1025-1039.

9. Taal, B. G.; Den Hartog Jager, F. C. A.; Burgers, J. M. V.; Van Heerde, P.; Tio, T. L.: Primary non-Hodgkin's lymphoma of the stomach: changing aspects and therapeutic choices. *Eur. J. Cancer Clin. Oncol.* 1989; 25: 439-450.

10. Dawson, I. M. P.; Cornes, J. S.; Morson, B. C.: Primary malignant tumour of the intestinal tract. *Br. J. Surg.* 1961; 49: 80-89.

11. Carbone, P. P.; Kaplan, H. S.; Musshof, K.; Smithers, D. W.; Tubian, M.: Report of the Committee on Hodgkin's disease staging classification. *Cancer Res.* 1971; 31: 1860-1861.

12. van Krieken J. H. J. M.; Otter, R.; Hermans, J.; van Groginen, K.; Spaander, P. J.; van de Sandt, M. M.; Keuning, J. P.; Kluin, F. M.: Malignant lymphoma of the gastrointestinal tract and mesentery: a clinicopathologic study of the significance of histologic classification. *Am. J. Pathol.* 1989; 135: 281-289.

13. National Cancer Institute sponsored study of classifications of non-Hodgkin's lymphoma. Summary and description of a Working Formulation for Clinical Usage. The non-Hodgkin's lymphoma pathologic cassification project. *Cancer.* 1982; 49: 2112-2135.

14. Kaplan, E.; Meyer, P.: Non-parametric estimation from incomplete observations. *JAMA.* 1958; 53:457.

15. Cox, D. R.: Regression models and life tables. *J. Roy Statist Soc.* (B) 1972; 34: 187-220.

16. Weingrad, D. N.; Decosse, J. J.; Sherlock, P.; Straus, D, Lieberman, P. H.; Filippa, D. A.: Primary gastrointestinal lymphoma: a 30 year review. *Cancer.* 1982; 49: 1258- 1265.

17. Campos, A.; Cascante, S.: Análisis retrospectivo de 70 casos de cáncer gástrico. *Rev. Cost. Cienc. Méd.* 1991; 12: 7-10.

18. Fischbach, W.; Kestel, W.; Kirchner, T.; Mósner, J.; Wilms, K.: Malignant lymphomas of the upper gastrointestinal tract: results of a prospective study of 103 patients. *Cancer* 1992; 70: 1075-1080.