

# Infección de Esternotomía Media Después de Cirugía Cardiovascular. Experiencia en el Hospital R.A. Calderón Guardia

Susan Soto Pernudi <sup>✉</sup>, Pablo Quirós Molina, Rodrigo Chamorro Castro, Elliott Garita Jiménez, Bayardo Robelo Pentzke, Carlos Salazar Vargas

Servicio de Cirugía de Tórax y Cardiovascular, Hospital R.A. Calderón Guardia, Bo. Escalante. Tel +(506) 2212-1000, San José, Costa Rica. susysp@yahoo.com

Recibido: 09-05-10. Aceptado 21-07-10.

## RESUMEN

**Introducción y objetivo.** La esternotomía media es la incisión que se emplea con más frecuencia en procedimientos quirúrgicos cardiovasculares. La infección de esta incisión puede ser superficial o profunda, conllevando alta morbilidad y mortalidad. Nuestro objetivo es determinar la incidencia, características, manejo y resultados de las infecciones en pacientes cardiovasculares operados mediante este abordaje en nuestro Hospital.

**Material y métodos.** Se revisaron los expedientes clínicos de los individuos que desarrollaron infección superficial o profunda de su esternotomía media, desde el inicio del programa de cirugía cardiovascular en marzo de 2003 hasta abril de 2009 en el Hospital R.A. Calderón Guardia, Costa Rica.

**Resultados.** Durante los 6 años del estudio, 525 pacientes fueron intervenidos mediante una esternotomía media; la mayoría eran hombres y padecían enfermedad arterial coronaria. Dieciocho (3.24%) pacientes desarrollaron infección: superficial en 4 y profunda en 14, solo 1 enfermo murió. Durante la reintervención se produjo un desgarramiento ventricular derecho, que no se pudo controlar. La infección esternal apareció en promedio en el 9no. día postoperatorio y el *staphylococcus* sp. fue el agente causal más común. A 9 de los 14 pacientes con infección profunda se les practicó drenaje y cierre con colgajo de pectoral mayor y los otros fueron manejados con medidas locales, cierre asistido por vacío y antibióticos sistémicos. Se identificaron factores de riesgo mayores como diabetes mellitus, obesidad, ventilación postoperatoria prolongada e infección pulmonar.

**Conclusión.** La infección de la esternotomía media continúa siendo un problema relativamente frecuente en pacientes sometidos a cirugía cardiovascular y conlleva alta morbilidad. Causan además mucho más trabajo y ansiedad para el equipo tratante y un elevado costo de la hospitalización. Por lo tanto, se debe tener presente esta complicación y tomar todas las medidas necesarias para evitarla.

**Palabras clave:** Arteria mamaria interna, cirugía cardíaca, infección esternal, mediastinitis, revascularización.

## ABSTRACT

### Median Sternotomy Infections After Cardiovascular Surgery. R. A. Calderón Guardia Hospital Experience.

**Introduction and objective.** Currently, median sternotomy is the most commonly employed approach for cardiovascular surgical procedures. Infection of this incision can be superficial or deep, carrying high morbidity and mortality. Our objective was to assess the incidence, characteristics, management and results of superficial or deep median sternotomy infections of patients operated upon using this approach in our medical center.

**Material and methods.** The records of individuals who developed a superficial or deep median sternotomy incision infection were reviewed at the R.A. Calderon Guardia Hospital. This included the period from the opening of the cardiovascular surgery program in march 2003 until april 2009.

**Results.** During the 6 year study period, 525 patients underwent a median sternotomy incision for cardiovascular interventions; most of the patients were male and most of them had coronary artery disease. Eighteen (3.24%), developed a sternal wound infection which was superficial in 4 and deep in 14. There was 1 death and this occurred as a consequence of a cardiac tear during reopening of the sternum for drainage and repair. The sternal wound infections appeared as an average on the 9th postoperative day and *staphylococcus* sp. was the most commonly isolated microorganism. Of the 14 patients with deep wound infections, 9 patients underwent drainage and pectoral muscle flap closure and the others were managed with local treatment, vacuum assisted closure and systemic antibiotics. The major risk factors identified for a sternal wound infection were diabetes mellitus, obesity, prolonged postoperative ventilation, and pulmonary infection.

**Comment.** Median sternotomy infections continue to be a relatively frequent problem in patients undergoing cardiovascular operations. Such infections carry serious morbidity and they impose an extra workload and anxiety for the

treating team, along with a significant increase in the cost of hospitalization. Therefore, this possible complication must be kept in mind and all measures should be taken to avoid it.

**Key words:** Internal mammary artery, cardiac surgery, revascularization, mediastinitis, sternal infections.

**Abreviaturas:** AMI: arteria mamaria interna, CEC: circulación extracorpórea, EM: esternotomía media, VAC: cierre asistido por vacío.

## INTRODUCCIÓN

Hoy en día, la gran mayoría de las intervenciones quirúrgicas cardíacas se realizan a través de una esternotomía media (EM), incisión propuesta en 1897 por Milton para abordar el corazón y los grandes vasos y popularizada por Julian en 1957<sup>1</sup>. La infección de esta incisión puede ser superficial o profunda, es decir, puede consistir en celulitis local, osteomielitis esternal o mediastinitis franca<sup>2</sup>. Se reportan complicaciones de este abordaje en poco más del 2% de las intervenciones. Las consecuencias de una infección de EM son graves por su morbilidad, larga hospitalización y una mortalidad que llega hasta el 40%<sup>2,3</sup>. En la literatura se citan numerosos factores de riesgo asociados a la aparición de esta complicación, tales como diabetes, obesidad, enfisema; factores que causan isquemia del área en mención, tales como uso de la arteria mamaria interna (AMI), tiempo quirúrgico largo, uso desproporcionado de cera en el esternón, exceso de electrocoagulación y otros factores como ventilación mecánica prolongada, neumonía nosocomial, entre otros<sup>2,4</sup>. El tratamiento incluye drenaje, debridamiento quirúrgico, irrigación, cierre asistido por vacío (del inglés *vacuum assisted closure*, VAC) mediante el uso de aparatos de succión, cobertura del área con colgajos miocutáneos o sólo musculares de la pared torácica, además de antibióticos sistémicos<sup>5-7</sup>. La identificación *a priori* de estos factores de riesgo es importante, porque ayuda a la prevención de esta complicación y facilita el manejo del paciente. El presente es un estudio retrospectivo, cuyo objetivo principal fue analizar nuestra experiencia con esta

complicación, identificar los factores de riesgo asociados, su morbimortalidad y los resultados de la terapia aplicada.

## MATERIAL Y MÉTODOS

Se analizaron todos los pacientes que desarrollaron una infección de su EM, desde el inicio del programa de cirugía cardíaca del Hospital R. A. Calderón Guardia, en marzo de 2003, hasta abril de 2009. Los factores de riesgo investigados fueron los descritos por los grupos del Instituto Karolinska en Suecia, la Universidad de Toronto en Canadá y la Universidad Washington de San Luis, en Missouri, EEUU<sup>3,8,9</sup>. Se analizaron: sexo, edad, días de hospitalización preoperatoria, presencia de diabetes mellitus, tipo de intervención (coronaria, valvular o mixta), duración de la cirugía, tiempo de pinzamiento aórtico, número de puentes realizados, uso de AMI como injerto, uso de balón de contrapulsación intraaórtico, exploración quirúrgica por sangrado, tiempo de ventilación mecánica asistida, días de estancia postoperatoria en cuidado intensivo, microorganismo aislado, día de descubrimiento de la infección, número de días de estancia postoperatoria en el salón, tratamiento recibido y mortalidad.

## RESULTADOS

Durante el período analizado (6 años), se intervinieron 525 pacientes cardíacos. El primer paciente con infección de la EM apareció 4 meses después del inicio del programa (Fig. 1). En total, 18 enfermos (3.24%) desarrollaron infección de la EM, y solo 1 paciente

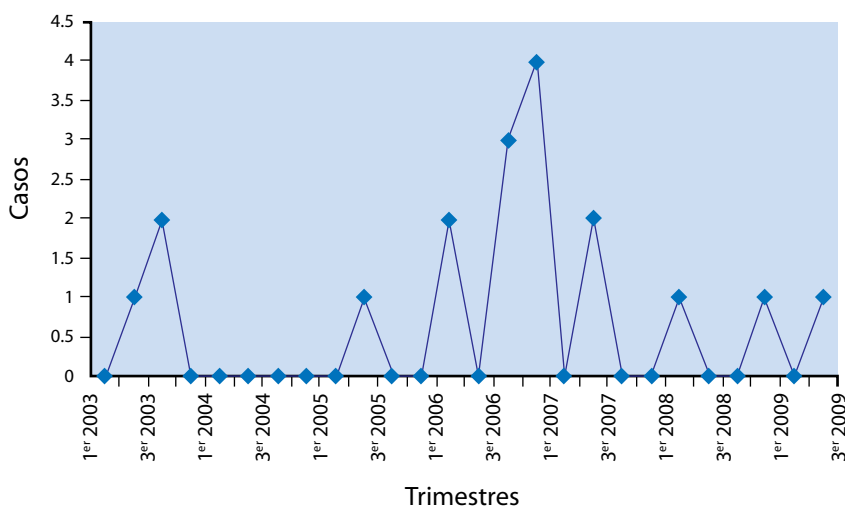


Fig. 1. Distribución lineal de pacientes con infección ocurrida de 2003 a 2009. Obsérvese que casi la mitad de la serie ocurrió durante el año 2006.

**Infeción de Esternotomía Media Después de Cirugía Cardiovascular. Experiencia en el Hospital R. A. Calderón Guardia**  
Susan Soto Pernudi, Pablo Quirós Molina, Rodrigo Chamorro Castro, Elliott Garita Jiménez,  
Bayardo Robelo Pentzke, Carlos Salazar Vargas

murió (5.5%) de los 18. La distribución anual se muestra en la Fig. 1; llama la atención que la mitad de toda la serie, ocurrió durante el año 2006. Dieciséis pacientes eran hombres y 2 mujeres, en comparación a la distribución de género en todo el grupo quirúrgico: 67% de los intervenidos fueron hombres y 33% mujeres. La edad osciló entre 35 y 69 años (promedio de 52). Siete individuos eran diabéticos, todos del sexo masculino, 4 con adecuado control y 3 sin datos conocidos; 6 (33%) eran obesos (2 mujeres y 4 hombres): en 3, según el índice de masa corporal y en 3, según lo descrito en notas clínicas.

La infección fue superficial en 4 enfermos y profunda en 14 (cuadros 1 y 2). En el grupo de pacientes con infección superficial, no se observaron diferencias según si eran o no diabéticos (2 de 4 casos); ninguno requirió ventilación mecánica y 3 de 4 eran obesos. Los pacientes que presentaron infección profunda (cuadro 2), en donde llamativamente ninguno era obeso, tuvieron estancias preoperatorias de más de 8 días y el agente aislado fue *S. aureus* en un 75% de los casos. Entre los no diabéticos, se observó una cantidad variada de factores predisponentes como días de estancia hospitalaria, edad,

sexo, tipo de cirugía y agente infeccioso; todos requirieron circulación extracorpórea (CEC) y tenían más de 3 puentes coronarios en la mayoría de los casos, lo que indica que la infección de EM depende de muchos factores de riesgo. El paciente que falleció tenía 51 años, enfermedad arterial coronaria y diabetes, fue tratado con un puente de AMI a la arteria descendente anterior. Tuvo una estancia preoperatoria de 13 días y postoperatoria de 10; 23 días después de la cirugía, reingresó al servicio de emergencias con fiebre, dolor local y secreción purulenta. Fue reintervenido quirúrgicamente, pero ocurrió una ruptura ventricular durante la esternotomía y falleció.

**Estancia preoperatoria.** La estancia preoperatoria fue variable: algunos enfermos ingresaron directamente al servicio de cirugía y otros al de medicina, para estabilización de sus cuadro o estudios

**Cuadro N.º 1**  
Características de los pacientes con infección superficial

Sexo	Edad	DM	Obesidad	# puentes	Cec	Estancia Preop.	Shock BCP	VMA	Cultivo
M	57	SI	SI	3	SI	2	NO	NO	NO
M	57	NO	NO	1	NO	5	NO	NO	<i>S. aureus</i>
F	60	NO	SI	4	SI	11	SI	NO	<i>S. aureus</i>
M	47	SI	SI	3	SI	7	NO	NO	<i>S. aureus</i>

**Cuadro N.º 2**  
Características de los pacientes diabéticos y no diabéticos con infección profunda

	Sexo	Edad	Obesidad	# puentes	Cec	Estancia Preop. días	Shock BCP	VMA	Microorganismo
Pacientes diabéticos	M	43	NO	4	SI	18	NO	NO	<i>S. aureus</i>
	M	51	NO	1	NO	13	NO	NO	<i>S. aureus</i>
	M	56	NO	3	SI	8	NO	NO	<i>S. aureus</i> (sangre)
	M	56	NO	3	SI	10	SI	SI	<i>S. aureus</i> (sangre)
Pacientes no diabéticos	M	56	SI	4	SI	4	NO	NO	<i>S. aureus</i>
	M	53	NO	4	SI	1	NO	NO	<i>Pseudomonas</i> sp.
	M	46	NO	3	SI	113	SI	NO	Negativo
	M	45	NO	3	SI	24	NO	NO	<i>S. aureus</i>
	M	35	NO	NO	SI	240	NO	NO	<i>S. epidermides</i>
	F	66	SI	1	SI	19	SI	NO	<i>Serratia</i>
	M	49	NO	3	SI	?	NO	NO	Negativo
	M	69	NO	2 + VÁLVULA	SI	7	NO	SI	<i>S. aureus</i> y <i>S. epidermides</i>
	M	48	NO	2	SI	7	SI	NO	<i>Kiebsiella</i>
M	55	SI	3	SI	1	NO	NO	<i>Staph. sp.</i>	

diagnósticos y fueron posteriormente referidos para la intervención quirúrgica. Cinco pacientes tuvieron estancia preoperatoria de 1 semana o menos, 6 de 1 a 2 semanas, 2 de 2 a 3 semanas, 1 de 3 a 4 semanas, 2 de más de 1 mes y en 2 no se pudo conocer; es decir, el 61% tuvo una estancia preoperatoria menor de 2 semanas. Los días de estancia preoperatoria en la Unidad de Cuidados Intensivos fueron: 9 pacientes permanecieron 1 semana, 4 estuvieron 2 semanas y 1, permaneció 5 semanas. No se pudo conocer este dato en los otros 3 enfermos.

**Procedimiento quirúrgico.** En cuanto al tipo de procedimiento realizado, 16 de los 18 casos (89%) tuvieron revascularización coronaria, 1 (5.5%) tuvo una intervención mixta y 1 (5.5%) tuvo cirugía valvular. Solo 1 paciente coronario se operó sin circulación extracorpórea; en los otros 15 en que sí se utilizó, 11 (73.3%) tuvieron 3 ó más injertos y todos recibieron un injerto de AMI, aunque en ninguno se utilizaron las 2 arterias mamarias. En comparación, la población del programa regular de cirugía cardíaca se distribuye en 50% revascularización coronaria, 46% cirugía valvular y 4%, corrección de cardiopatías congénitas. A pesar que existen diferencias en la técnica quirúrgica, los tiempos quirúrgicos y de pinzamiento aórtico fueron más prolongados que los tiempos usuales para cada operador en este grupo, en promedio 30 minutos adicionales. Seis (33%) pacientes requirieron balón de contrapulsación intraaórtico debido a estado de choque circulatorio y todos sobrevivieron a la cirugía. Dos pacientes fueron reintervenidos por sangrado postoperatorio.

**Origen.** El foco de contaminación fue claro en 1 hombre de 35 años, quien ingresó con diagnóstico de absceso cerebral secundario a endocarditis en la válvula aórtica, previamente estenótica. Se cultivó *Staphylococcus epidermidis* en sangre; 10 días después de iniciado el tratamiento del absceso cerebral, se reemplazó la válvula aórtica con una prótesis mecánica y 13 días después desarrolló mediastinitis con dehiscencia esternal. Evolucionó satisfactoriamente. Otro paciente de 39 años, obeso, no diabético, ingresó al hospital con un síndrome coronario agudo, fiebre y presencia de *staphylococcus sp* en el hemocultivo. Se operó de urgencia y 48 horas después presentó infección manifiesta de la EM que progresó a la dehiscencia esternal. Evolucionó satisfactoriamente solo con medidas locales y apoyo externo.

**Aparición postoperatoria de la infección.** La infección apareció en promedio, 9.33 días después de la intervención (mediana=9 días). Cinco enfermos desarrollaron los síntomas en la primera semana de la intervención, 3 en la segunda, 2 en la tercera, 1 en la cuarta y en el resto, no fue posible obtener esta información.

**Estancia posoperatoria y evolución.** El tiempo de evolución postoperatoria en la unidad de cuidados intensivos fue: 8 pacientes permanecieron 1 semana o menos, 7 estuvieron de 1 a 2 semanas, 1 de 2 a 3, y 2 más de 3 semanas. Cinco pacientes requirieron ventilación mecánica asistida postoperatoria (cuadro 3). A pesar del reducido número, no se observaron características que se asocien a la necesidad de esta terapia, excepto el sexo masculino. Se ha descrito a la enfermedad pulmonar obstructiva crónica y la administración excesiva de fluidos después de circulación extracorpórea como factores asociados, pero no se observaron en este grupo. Solo 1 presentó una infección pulmonar.

**Bacteriología.** En 11 enfermos, el cultivo de la secreción de la herida fue positivo y en 7 fue negativo: en 8 crecieron estafilococos (7 *S. aureus* y 1 *S. epidermidis*) y los otros 3 tuvieron *Serratia marcescens*, *Pseudomonas aeruginosa* y *Enterobacter sp.* En 2 pacientes se aisló estafilococo en sangre, en 1 en orina y en otro *Klebsiella* en esputo y sangre. En 3 no se aisló ningún microorganismo.

**Tratamiento.** Los 4 individuos con infección superficial fueron tratados con antibióticos sistémicos y 1 necesitó además debridación y aplicación local de alginato de calcio. De los 14 que tenían infección profunda de la EM, 1 se trató localmente con remoción de los alambres y empaques de gasa yodada; fue egresado y se realizó el cierre 2 meses después. A 3 se les realizó debridación, lavado y esternoplastia temprana, dadas las condiciones locales favorables. Nueve fueron cerrados mediante la interposición de un cogajo del pectoral, 3 de los cuales fueron tratados previamente con un aparato de succión (VAC); y 1 se trató localmente y con cierre mecánico externo, sin necesidad de cirugía ulterior.

## DISCUSIÓN

La EM es la incisión preferida para cirugía cardíaca y aunque la incidencia de complicaciones con su uso es baja, cuando ocurren, se acompañan de considerable morbimortalidad. La EM se clasifica como incisión "clase 1", es decir limpia. A pesar que siempre se toman precauciones para evitarla, cuando ocurre infección, la mortalidad varía entre 14 a 47%<sup>2,11</sup>. El espectro varía desde celulitis local a mediastinitis franca y algunos pacientes no tienen propiamente infección, pero si dehiscencia del esternón. En el *Northern New England Cardiovascular Disease Study Group* se reportó que, de 36 078 pacientes operados en un período de 10 años, 418 presentaron mediastinitis (1.16%); la mortalidad sin mediastinitis fue 3.81% por año y con mediastinitis 11.15% por año<sup>9</sup>. Además de la morbimortalidad,

**Cuadro N.º 3**

Características de los pacientes que requirieron ventilación mecánica postoperatoria por más de 24 horas

Sexo	Edad	Obesidad	Tabaquismo	DM	Estancia Preoperatoria días	Shock	BN	Tiempo extubación
M	56	NO	NO	SI	8	NO	SI	2 días
F	66	SI	NO	SI	19	SI	NO	3 días
M	69	NO	SI	NO	7	NO	NO	10 días
M	53	NO	?	NO	1	NO	NO	?
M	56	SI	?	SI	10	SI	NO	> 10 días

DM: diabetes mellitus, BN: bronconeumonía.

**Infección de Esternotomía Media Después de Cirugía Cardiovascular. Experiencia en el Hospital R. A. Calderón Guardia**  
Susan Soto Pernudi, Pablo Quirós Molina, Rodrigo Chamorro Castro, Elliott Garita Jiménez, Bayardo Robelo Pentzke, Carlos Salazar Vargas

otro aspecto importante a considerar es el aumento del costo que conlleva la aparición de esta complicación, puesto que se prolonga el tiempo de hospitalización, se requiere tratamiento antibiótico prolongado y de más intervenciones. Tal incremento puede llegar a triplicar costo total, comparado con el de los pacientes que no se complican<sup>10</sup>.

La infección de una EM está condicionada por 3 grupos de factores. Los inherentes al individuo en su presentación preoperatoria: sexo, clase funcional, edad avanzada, tabaquismo, obesidad, diabetes, enfermedad pulmonar obstructiva crónica, insuficiencia renal. Los relacionados a la cirugía: exceso de electrocauterización y uso de cera para hueso, tipo de intervención cardiaca, urgencia de la intervención, duración del procedimiento, tiempo de pinzamiento aórtico, uso único o doble de AMI, choque cardiogénico, uso de balón de contrapulsación intraaórtico. Y los relacionados al período postoperatorio: sangrado, reintervención, uso de inotrópicos, transfusión sanguínea, ventilación mecánica prolongada, entre otros<sup>4</sup>. Por lo tanto, la ocurrencia de una complicación de la herida de EM, sea dehiscencia franca o no, con o sin mediastinitis, depende de una serie de elementos, determinados por diferentes áreas hospitalarias.

Existe mediastinitis cuando se detecta un microorganismo en el líquido mediastinal, si ocurre dolor, inestabilidad esternal, fiebre y secreción<sup>7</sup>. Para el diagnóstico, la radiografía de tórax es de valor limitado, excepto cuando existe dehiscencia; la tomografía axial computarizada, a pesar de reportes favorables<sup>7</sup>, también ha sido cuestionada, dado que usualmente ocurren cambios anatómicos en el mediastino después de la cirugía<sup>17,18</sup>, a no ser que se vea claramente la separación esternal. En general, el diagnóstico se basa en los datos clínicos y es frecuentemente obvio. La sección mediana del esternón no produce disminución significativa del flujo sanguíneo del hueso; de hecho, durante la semana subsiguiente a la sección esternal, su flujo sanguíneo aumenta y 3 semanas después es igual al preoperatorio<sup>12</sup>. La irrigación sanguínea esternal fue claramente descrita por Arnold en 1972<sup>14</sup>. La AMI provee de ramas intercostales, perforantes, mediastinales y esternales desde el segundo al quinto espacio intercostal; estas últimas se dividen poco después de su inicio en ramas anteriores y posteriores, formando un plexo perióstico, disposición diferente a la de los huesos largos, en que existe un sistema nutriente intramedular<sup>14</sup>. La disección y separación de la AMI de la pared torácica causa una disminución significativa del flujo esternal; sin embargo, el beneficio en la supervivencia de los pacientes intervenidos quirúrgicamente utilizando AMI hace que este vaso se utilice con mucha frecuencia<sup>13</sup> a expensas del aumento en la frecuencia de infección, mucho más prevalente en diabéticos en los que se han utilizado ambas mamas<sup>8,15</sup>. Por lo tanto, no se recomienda usar injerto bilateral de AMI en pacientes mayores de 70 años, en cirugía de emergencia ni en obesos<sup>15</sup>. También se ha demostrado que si la AMI es separada de la pared con un pedículo, existe mayor isquemia comparada con la separación por "esqueletonización", técnica que preserva la circulación colateral del esternón y la cicatrización del hueso es más rápida<sup>16</sup>. Además de los factores ya descritos, estudios experimentales recientes indican que la inestabilidad esternal residual es un factor mayor de riesgo para esta complicación. Se debe principalmente a la mala fijación quirúrgica del hueso y a su menor rigidez, la que se exacerba con el movimiento óseo de la respira-

ción<sup>19</sup>. El médico debe evaluar la herida y determinar si la infección es superficial o profunda y si hay o no inestabilidad esternal.

El Programa de Cirugía Cardiovascular de nuestro hospital, se inició en marzo de 2003 con pacientes que esperaban el procedimiento quirúrgico semanas o meses antes. Los enfermos no ingresan a una área fija, sino a diferentes servicios del hospital y después de períodos variables de hospitalización y varios traslados, son referidos para la cirugía. Hasta un tercio de los que se operan, reingresan al servicio de urgencias con síndrome coronario agudo, endocarditis bacteriana o descompensación cardiaca. En julio de 2005 se produjo un trágico incendio que obligó a suspender las operaciones por varios meses y redistribuir las camas y quirófanos. Se construyó un edificio nuevo que entremezcla varias especialidades, incluyendo emergencias y observación, que lo congestiona de pacientes y visitantes. Todos estos factores posiblemente influyen en la morbilidad y mortalidad del servicio (3.2 y 5.5% respectivamente) aunque ambas están dentro de los rangos descritos en la literatura. En nuestro servicio, la EM es también la incisión de preferencia. Los procedimientos quirúrgicos fueron realizados por diferentes cirujanos, utilizando diferentes técnicas quirúrgicas; por lo tanto los tiempos de cirugía o de pinzamiento aórtico fueron variables. La relación entre estas variables y su relación con la aparición de infecciones es difícil de establecer.

Desde el punto de vista terapéutico, se ha recomendado debridación con cierre, irrigación con antibióticos o antisépticos como yoduro<sup>7</sup>, cierre secundario, uso de azúcar granulado<sup>12</sup>, recolocación de los alambres esternales (descrita por Robicsek<sup>20</sup>) uso de VAC<sup>5,6</sup>, y finalmente, el uso de colgajos musculares<sup>21</sup>. Aunque en nuestra serie predominaron las infecciones profundas, son más comunes las infecciones superficiales<sup>19</sup>. La incisión debe abrirse y cultivarse. El tratamiento local con cambios de vendaje, el uso de diferentes soluciones y la administración de antibióticos específicos, serán suficientes para lograr que ésta cierre, lo cual ocurre en 2 ó 3 semanas<sup>19</sup>. Si el hueso está expuesto, debe cubrirse y se debe facilitar la formación de tejido de granulación para que lo cubra y eventualmente cierre. En estos casos también está indicado el uso de VAC, terapia que facilita la cicatrización o la formación de tejido de granulación, permitiendo el cierre secundario de la herida. Si el alambre está expuesto, se considera contaminado y puede causar trayectos fistulosos o secuestros posteriormente, por lo que debe retirarse. Si el esternón está inestable, lo más probable es que la infección sea profunda y el paciente debe ser reintervenido. Los alambres se remueven, así como los fragmentos óseos sueltos y se toman muestras para cultivo. Si el hueso está viable y no hay signos de infección, se puede colocar un sistema de irrigación mediastinal y cerrar nuevamente el esternón con la técnica de Robicsek<sup>20</sup>. Otra alternativa descrita por Gustafsson y cols<sup>6</sup>, es el uso de VAC hasta que el hueso pueda volver a aproximarse con alambre. También se puede cubrir la herida con 1 o 2 colgajos del músculo pectoral mayor, movilizar bien la piel y cerrarla por encima, utilizando drenajes en los diferentes planos<sup>18</sup>. Con el hueso inestable o no y aún en presencia de secreción, se ha reportado menor tiempo de recuperación y mortalidad con este abordaje<sup>7</sup>. El VAC se ha popularizado y algunos autores lo recomiendan en infecciones tanto

superficiales como profundas, ya sea como terapia inicial para preparar la herida para otro procedimiento, o como terapia definitiva<sup>7</sup>.

En conclusión, aunque la incidencia y la mortalidad de estas infecciones son relativamente bajas, su presencia ocasiona un recargo de trabajo para el equipo y personal, angustia para el paciente y su familia y aumento del costo económico por procedimiento. La mayoría de los pacientes que ingresa a nuestros servicios, tiene factores de riesgo que deben ser reconocidos y se deben tomar las medidas preventivas para evitar esta complicación.

## REFERENCIAS

1. Dalton ML, Connally SR, Sealy WC. Julian's reintroduction of Milton's operation. *Ann Thorac Surg* 1992; 53: 532-533.
2. Careaga G, Aguirre G, Medina L, Borrayo G, Prado G, Agüero R. Factores de riesgo para mediastinitis y dehiscencia esternal después de cirugía cardíaca. *Rev Esp Cardiol* 2006 59: 130-135.
3. Bitkover CY, Gardlung B. Mediastinitis after cardiovascular operations: a case control study of risks factors. *Ann Thor Surg* 1998; 65:36-40.
4. Combes A, Trouillet JL, Baudot J, Mokhtari M, Chastre J, Gibert C. ¿Is it possible to cure mediastinitis in patients with major post cardiac surgery complications ?. *Ann Thorac Surg* 2001; 72:1592-1597.
5. Elizondo J, Pucci JJ, Soto L. Cierre asistido con presión negativa (VAC), en el tratamiento de esternotomía infectada. Primer caso en Latinoamérica. *Rev Costarric Cien Med* 2001; 22:59-64.
6. Gustafsson RI, Sjogren J, Ingemansson R. Deep sternal wound infection: a sternal sparing technique with vacuum assisted closure therapy. *Ann Thorac Surg* 2003; 76:2048-53.
7. Tang G, Maganti M, Weisel RD, Borger M. Prevention and management of deep sternal wound infections. *Semin Thorac Cardiovasc Surg* 2004; 16 :62-69.
8. Borger M, Rao V, Weisel RD, Ivanov J, Cohen G, Scully HE, et al. Deep sternal wound infections: risk factors and outcomes. *Ann Thorac Surg*. 1998; 65: 1050-1056.
9. Crabtree TD, Codd JE, Fraser VJ, Bailey MS, Olsen M., Damiano RJ. Multivariate analysis of risk factors for deep and superficial sternal infections after coronary artery bypass grafting at a tertiary care medical center. *Sem Thorac Cardiovasc Surg* 2004; 1: 53-61.
10. Braxton JH, Marrin CA, Mc Grath PD, Morton JR, Norotsky M, Charlesworth DC et al. 10-year follow-up of patients with and without mediastinitis. *Sem Thorac Cardiovasc Surg*. 2004; 1: 70-76.
11. Fynn-Thompson F, Vander Salm TJ. Methods for reduction of sternal wound infection. *Semin Thorac Cardiovasc Surg* 2004; 16: 77-80.
12. Pezzella T. Mediastinitis following open heart surgery. *Sem Thorac Cardiovasc Surg* 2004; 1: 51-52.
13. Matsa M, Paz Y, Gurevitch J, Shapira I, Kramer A, Pevney DJ. Bilateral skeletonized internal thoracic artery grafts in patients with diabetes mellitus. *Thorac Cardiovasc Surg* 2001; 121: 668- 674.
14. Arnold M. The surgical anatomy of sternal blood supply. *J Thorac Cardiovasc Surg* 1972; 64: 596- 610.
15. Grossi EA, Esposito R, Harris LJ, Crooke GA, Galloway AC, Colvin SB et al. Sternal wound infections and use of internal mammary artery grafts. *J Thorac Cardiovasc Surg* 1991; 102: 342-347.
16. He GW, Ryan WH., Acuff TE, Bowman RT, Douthit MB, Yang CQ, et al. Risk factors for operative mortality and sternal wound infection in bilateral internal mammary artery grafting. *J Thorac Cardiovasc Surg* 1994; 107: 196-202.
17. Grossi EA, Culliford AT, Krieger KH, Kloth D, Press R, Baumann G, Spencer FC. A Survey of 77 major infectious complications of median sternotomy: a review of 7949 consecutive operative procedures. *Ann Thorac Surg* 1985; 40: 214-223.
18. Francel TJ. A rational approach to sternal wound complications. *Semin Thorac Cardiovasc Surg* 2004; 16: 81-91.
19. Fynn-Thompson F, Vander Salm TJ. Methods for reduction of sternal wound infections. *Semin Thorac Cardiovasc Surg* 2004; 16: 77-80.
20. Robicsek F, Daugherty H, Cook JW. The prevention and treatment of stemum separation following open-heart surgery. *J Thorac Cardiovasc Surg* 1977; 73: 267-268.
21. Seyfer AE, Graeber GM, Akind FF. The pectoralis major muscle and musculocutaneous flaps. In Seyfer AE., Graeber GM., Wind GG (eds) *Atlas of chest wall reconstruction*. Rockville, Md. Aspen Publishers; 1986.