

Caso clínico

Cardiomiopatía de Takotsubo en un paciente con paraganglioma torácico funcional

(Takotsubo cardiomyopathy in a patient with functional thoracic paraganglioma)

Melisa Arias-Quirós,¹ Gino Navarro-Cordero,¹ Andrés Acuña-Román¹ y Donato Salas-Segura¹

Resumen

La cardiomiopatía de Takotsubo sigue siendo una entidad nosológica subdiagnosticada a causa de su variada presentación clínica. Esta patología tiene predilección por el sexo femenino; se manifiesta como una disfunción del ventrículo izquierdo desencadenada por un evento agudo de estrés; tiene la particularidad de ser un proceso reversible. La incidencia de paraganglioma es de menos del 1% de los tumores intratorácicos, y su relación con la génesis de cardiomiopatía de Takotsubo está más que demostrada, aunque es una causa poco frecuente de esta. Se reporta caso clínico de una paciente femenina de 43 años con cardiomiopatía de Takotsubo secundaria a un paraganglioma intratorácico funcional.

Descriptor: paraganglioma, feocromocitoma, cardiomiopatía de Takotsubo, catecolaminas.

Abstract

Takotsubo's cardiomyopathy is a clinical condition usually misdiagnosed due to its diverse clinical signs and symptoms. This pathology is frequently found in women; the clinical picture is related to a left-ventricle dysfunction triggered by an event of severe stress. It is a reversible process. The incidence of paraganglioma is less than 1% of intrathoracic tumors and, even if not a common cause, its relation with the pathophysiology of Takotsubo's cardiomyopathy is well established. We report the case of a 43 year-old female, which presented a Takotsubo's cardiomyopathy in the context of an intra-thoracic functional paraganglioma.

Afiliación de los autores: Unidad de Cuidados Intensivos, Hospital Rafael Ángel Calderón Guardia, San José, Costa Rica.
✉ navacorde@gmail.com

ISSN 0001-6012/2015/57/2/83-85
Acta Médica Costarricense, © 2015
Colegio de Médicos y Cirujanos
de Costa Rica

Keywords: Paraganglioma, pheochromocytoma, Takotsubo Cardiomyopathy, Catecholamines.

Fecha recibido: 30 de julio de 2014

Fecha aprobado: 08 de enero de 2015

Los feocromocitomas y los paragangliomas son tumores raros de la cresta neural, derivados de órganos vinculados con el sistema nervioso autónomo, que se relacionan con isquemia miocárdica, arritmias o falla cardíaca aguda, y que acontecen en el 0,1% de los pacientes con hipertensión arterial y cardiomiopatías agudas, como la de Takotsubo.^{1,2,3} La cardiopatía de Takotsubo (CTS) es una entidad rara, descrita en Japón a inicio de la década de los noventa. Su incidencia aproximada es de 29,8 por cada millón de habitantes en la población global.¹ Afecta predominantemente a la población femenina³ y se ha descrito más en mujeres postmenopáusicas. Se han postulado diversos mecanismos fisiopatológicos, como alteración en la microcirculación coronaria que afecta el metabolismo de glucosa y ácidos grasos en las zonas hipoquinéticas,³ y el más aceptado es el del estrés catecolaminérgico tras un estímulo desencadenante (estrés emocional, cirugía, tumor productor de catecolaminas), el cual finalmente conduce a una disfunción ventricular.^{1,4,5} Se plantea que las catecolaminas inundan los receptores beta miocárdicos, generando un aturdimiento miocárdico.^{1,3}

Su presentación clínica mimetiza la de un síndrome coronario agudo, ya que se muestra como un cuadro de dolor torácico de características anginosas, asociado a elevación de biomarcadores y cambios electrocardiográficos en el ST.^{1,2,4}

Reporte de caso

Paciente femenina de 47 años, vecina de Zapote, con el antecedente médico de hipertensión arterial de 4 años de evolución, en tratamiento con enalapril e hidroclorotiazida. Negó otros antecedentes médicos y quirúrgicos.

Fue ingresada en un hospital periférico por síntomas agudos de dolor torácico atípico, más taquicardia supraventricular e inestabilidad hemodinámica, por lo que ameritó cardioversión eléctrica y uso de fármacos antiarrítmicos.

A pesar de la terapia, la paciente evolucionó a *shock* cardiogénico, con elevación del segmento ST en el

electrocardiograma y troponinas positivas. Es remitida al tercer nivel de atención para valorar angiografía coronaria de emergencia.

A su ingreso se le efectuó una ecocardiografía de emergencia que demostró una fracción de eyección del ventrículo izquierdo del 20%, con movilidad global disminuida en forma severa en las regiones ántero-apical y septal-medio-apical con hipercontractibilidad en segmentos basales. Este patrón de contractibilidad se consideró típico de una cardiomiopatía de Takotsubo.

La paciente es llevada al servicio de hemodinamia, donde se le practica angiografía coronaria que muestra arterias epicárdicas luminográficamente normales. Por el estado de *shock*, se le coloca un balón de contrapulsación aórtico y se traslada a la Unidad de Cuidados Intensivos.

Su evolución mediata es adecuada y logra suspender el balón de contrapulsación, con el subsecuente retiro de inotrópicos y vasopresores en menos de 24 horas.

Se practica ecocardiograma control a la semana del inicio del cuadro y se demuestra resolución completa de los cambios descritos, con retorno de la función ventricular izquierda a parámetros de rangos de normalidad.

Durante su estancia en Cuidados Intensivos, la paciente presentó varios episodios de crisis hipertensivas, acompañadas de encefalopatía en algunas ocasiones. Estos paroxismos eran de predominio matutino y de difícil control, a pesar de la optimización del tratamiento antihipertensivo. En forma conspicua, cada episodio hipertensivo se acompañaba de trastornos del ritmo cardiaco (taquicardias supraventriculares paroxísticas) y de diaforesis profusa.

Por el comportamiento clínico, se plantea la posibilidad diagnóstica de feocromocitoma, y se inician los estudios bioquímicos respectivos y de imagen pertinentes para definir su localización.

Se realizó una TAC abdomino-pélvica que mostró glándulas adrenales sin alteración, y ningún otro hallazgo de relevancia.

La TAC de tórax mostró una masa de 35 mm de diámetro, paracervical y apical izquierda, unida a primera costilla (Figura 1). Se recolectó catecolaminas en orina de 24 horas, que mostraron una franca elevación (Cuadro 1), por lo que se plantea la posibilidad de un paraganglioma funcional torácico.

La paciente es llevada a sala de operaciones para la resección de la masa por toracoscopia, donde esta se logra sin complicaciones derivadas del acto quirúrgico, y se obtiene una masa de 35 mm de diámetro paracervical y apical izquierda, unida a primera costilla. Durante el transoperatorio, las cifras de presión arterial cursaron con el típico patrón de un tumor productor de catecolaminas, con una elevación inicial y luego una marcada hipotensión al momento de la resección de la masa.

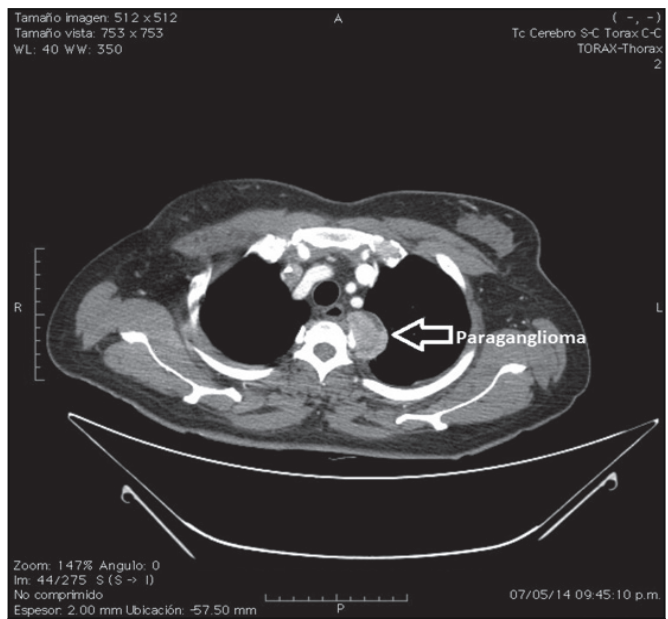


Figura 1. TAC de tórax que muestra la lesión tumoral de 35 mm de diámetro, compatible con un paraganglioma.

En el posoperatorio, se tomó un nuevo control de catecolaminas y metanefrinas, que mostró un retorno a los niveles de normalidad.

La biopsia es valorada y reportada por el servicio de patología y confirma el diagnóstico postulado de “paraganglioma torácico” (Figura 2).

Luego de la cirugía, la paciente evoluciona satisfactoriamente con resolución de síntomas clínicos, y es dada de alta con seguimiento subsecuente en Consulta Externa.

Discusión

La paciente del caso expuesto inicialmente se presentó con un cuadro sugestivo de un síndrome coronario agudo, tanto por la clínica: los hallazgos electrocardiográficos que mostraron anomalías del segmento ST y de la onda T, como por la positividad de biomarcadores: la troponina, la valoración

Cuadro 1. Reporte de catecolaminas en orina de 24 horas

Análisis (rango referencia)	Previo cirugía (μ/24h)	Posterior cirugía (μ/24h)
Adrenalina (4-20)	36,7	11,97
Noradrenalina (23-105)	1586,67	78,82
Dopamina (190-450)	693,02	343,64
Metanefrina (< 276,1)	204,39	54,95
Normetanefrina (< 632)	7027,97	479,33
3-Metoxitiramina (< 426,4)	533,63	119,04

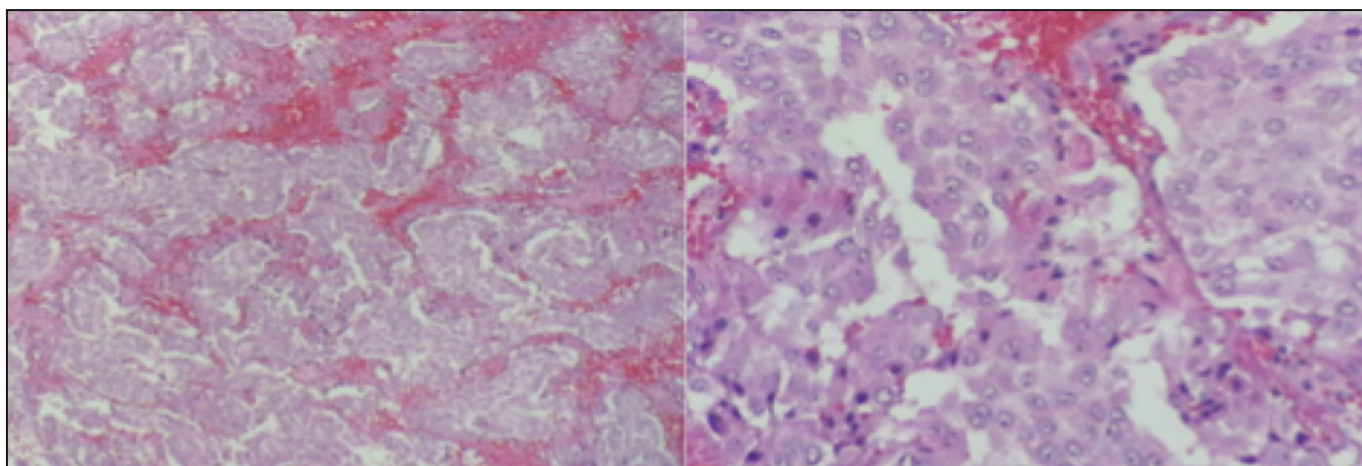


Figura 2. Hallazgos histológicos del tumor que muestran células poligonales formando nidos compactos y trabeculares. A la derecha se presenta la inmunohistoquímica que fue positiva por sinaptofisina, cromogranina, y S-100 en células sustentaculares. Estos hallazgos son compatibles con paraganglioma.

ecocardiográfica- que mostró áreas de hipokinesia apical del ventrículo izquierdo-, y la exploración coronaria mediante técnica de hemodinamia sin lesiones luminográficamente significativas, hallazgos que revirtieron a la semana de haberse presentado en el Servicio de Emergencias, conforme lo descrito en la bibliografía.^{1,4,6} Presentó una evolución compatible con la de un tumor productor de catecolaminas, identificado en una localización inusual con respecto a los que la bibliografía reporta.^{2,3,4}

El tratamiento consiste en corrección de la causa, y la noxa correspondía a un paraganglioma, por lo cual la terapia sugerida es extirpar el tumor, tal como se llevó a cabo.^{4,7} Inicialmente, se maneja con alfa bloqueo, luego se adiciona el beta bloqueo^{1,3} y si es necesario, se agregan otros antihipertensivos y nitratos.² Tras corregir la causa, se obtiene retorno de catecolaminas y metanefrinas a los niveles normales, además de corrección de la hipertensión refractaria con requerimientos mínimos de antihipertensivos, tal y como se documentó en la paciente, la cual tuvo una evolución clínica satisfactoria, con una clara evidencia de la normalización de los niveles de catecolaminas en sangre.

Conflicto de interés: no existen conflictos de interés que declarar.

Referencias

1. Coupeze E, Eschaliere R, Pereirac B, Pierrarda R, Souteyranda G, Clerfond G et al. A single pathophysiological pathway in Takotsubo cardiomyopathy: Catecholaminergic stress. Arch Cardiovasc Dis. 2014;107:245-252.
2. Giavarini A, Chedid A, Bobrie G, Plouin P, Hagège A, Amar L. Acute catecholamine cardiomyopathy in patients with pheochromocytoma or functional paraganglioma. Heart. 2013;99:1438-1444.
3. Veillet-Chowdhury M, Fahad Hassan, Stergiopoulos K. Takotsubo cardiomyopathy: A review. Acute Cardiac Care. 2014;16:15-22.
4. Naderi N, Amin A, Setayesh A, Pouraliakbar H, Mozaffari K, Maleki M. Pheochromocytoma-induced reverse tako-tsubo with rapid recovery of left ventricular function. Cardiol J. 2012;19:527-531.
5. Subramanyam S, Kreisberg R. Pheochromocytoma: a cause of ST-segment elevation myocardial infarction, transient left ventricular dysfunction, and Takotsubo Cardiomyopathy. Endocr Pract. 2012;18:77-79.
6. Sharkey S. Takotsubo Cardiomyopathy Natural History. Heart Failure Clin. 2013;9:123-136.
7. Kaese S, Schülke C, Fischer D, Lebedz P. Pheochromocytoma-induced takotsubo-like cardiomyopathy and global heart failure with need for extracorporeal life support. Intensive Care Med. 2013;39:1473-1474.