# PRIMER CASO DE PARAGONIMIASIS ERRATICA HUMANA EN EL LITORAL ATLANTICO DE COSTA RICA

*Rodrigo Brenes*; Eduardo Monge*; Gabriela Hangen*;*
*Gilberto Vargas**; Guillermo Muñoz**

Key Word Index:

**RESUMEN:**

*Se presenta el primer caso de paragonimiasis errática humana en el litoral atlántico de Costa Rica. Se trata de un niño con tumoración inguinoescrotal izquierda, leucocitosis importante con eosinofilia y radiografía de tórax, con acentuación de la trama vascular pulmonar. Ante la intervención quirúrgica, se encontró una tumoración independiente del testículo. En el estudio patológico, se encontró las huevecillos típicos de* ***Paragonimus mexicanus****. El diagnóstico fue corroborado con estudios serológicos e inmunológicos.*

*Este es un caso importante, ya que los casos semejantes reportados en la literatura mundial, son muy escasos, y es la primera vez que se encuentra paragonimiasis humana en la zona atlántica de Costa Rica, estableciéndose así dos franjas geográficas bien definidas en la distribución de esta zoonosis. (Rev. Cost. Cienc. Mcd. 1985; 6 (1): ).*

## INTRODUCCION

La presencia de *Paragonimus mexicanus* en parasitismo errático fue reportado en Costa Rica por Brenes *et al.* en 1982, (2) trabajo en el cual se describen tres casos con compromiso a sistema nervioso, y en los que se produjo hemorragia cerebral. Dos de estos tuvieron un curso fatal, mientras que el tercero requirió un tratamiento quirúrgico de emergencia.

El primer caso reportado de paragonimiasis humana errática en Latinoamérica se presentó en 1976, en un congreso científico (1). Fue el caso de un niño de cinco años de edad, con un verme subcutáneo presente en una masa tumoral de la pared abdominal.

Fuera de estos casos, los informes de parasitismo errático son escasos, y la literatura mundial al respecto está constituida fundamentalmente por hallazgos experimentales. Es por esto que el informe que a continuación se presenta es de mucha importancia.

## CASO CLINICO

Paciente masculino de seis años y nueve meses de edad, procedente de Duruy, Valle de la Estrella, Limón, Costa Rica, que ingresa al Servicio de Hematología del Hospital Nacional de Niños el 30 de abril de 1983, con diagnóstico de hernia inquino-escrotal izquierda encarcelada.

El paciente tenía una historia de un cuadro de ocho meses de evolución con turno-ración inguinoescrotal izquierda, que desapareció en forma espontánea. Tres días previo al ingreso, dicha tumefacción se presenta de nuevo y se acompaña de hiperemia localizada y dolor sin reducción. Era evidente al examen físico el día de su ingreso. Se realiza un ultrasonograma, que muestra el testículo izquierdo aumentado de tamaño, con tejido más libre de ecos a su alrededor.

La radiografía de tórax muestra una acentuación de trama vascular pulmonar, sin derrame plural e infiltrados parenquimatosos, y una silueta cardíaca normal. Los exámenes de laboratorio muestran leucocitosis importante (promedio de 50.000/$mm^3$) con un relativo aumento de eosinófilos (15 por ciento).

Cuatro días después, se interviene quirúrgicamente y se halla una tumoración testicular en el escroto, dura, independiente del testículo, sin evidencia de hernia. Se observa una masa con edema asociado, que da la impresión de un proceso de origen inflamatorio.

Se realiza biopsia de la túnica que envuelve el testículo, la cual se encuentra engosada y edematosa, y presenta gran cantidad de granulomas constituidos por células epitelioides, histiocitos y células gigantes. Estos granulomas aislan y encierran gran cantidad de huevecillos grandes, de cutícula gruesa color amarillento, que presentan un opérculo prominente. El tejido se encuentra infiltrado por polimorfonucleares de predominio eosinófilo.

El tejido resecado fue digerido en hidróxido de sodio al 4 por ciento, y se observaron los huevecillos típicos de *P. mexicanus,* además de cristales de Charcot-Leyden. Los huevecillos miden 70 un de largo x 43 um de ancho, con contorno irregular y cubierta lisa, con un grosor de 1.3 um.

Asimismo, se realizó una intradermorreacción con 0.1 cc de antígeno de *P. mexicanus* y su correspondiente control, con lo que se obtuvo una pápula con pseudópodos y eritema en el sitio del antígeno y sin ninguna reacción en el caso del control. La lectura se realizó a los 20 minutos. Esta reactividad posteriormente se corroboró al enviar al CDC (Atlanta), suero del paciente para su estudio serológico, donde se reportó, con la prueba de fijación de complemento para *Paragonimus* sp, un título positivo de 1/8.

## DISCUSION:

Los casos humanos señalados al presente en nuestro país, provienen del litoral del Pacífico (3). Este caso es muy importante porque es la primera vez que encontramos paragonimiasis humana en la zona Atlántica de Costa Rica, estableciéndose así dos extensas franjas geográficas, bien definidas, en la distribución de esta importante zoonosis humana.

También es interesante por el hallazgo de huevecillos de *P. mexicanus* formando granulomas eosinofílicos en un tumor testicular. Pareciera, con este nuevo hallazgo de *P. mexicanus* en localización ectópica, que esta especie, por un tropismo no determinado, en los casos encontrados en Costa Rica, raramente se localiza un pulmón, pues lo usual es el parasitismo errático (3).

Figura 1

Se observa un granuloma con una célula gigante multinucleada que engloba un huevecillo de *P. mexicanus*. Este granuloma está rodeado de un proceso inflamatorio eosinofílico mononuclear y proliferación vascular con ligera fibrosis (100x).

Figura 2

Se observa un huevecillo de *P. mexicanus* dentro de una célula gigante multinucleada y algunos macrófagos en la vecindad (450x).

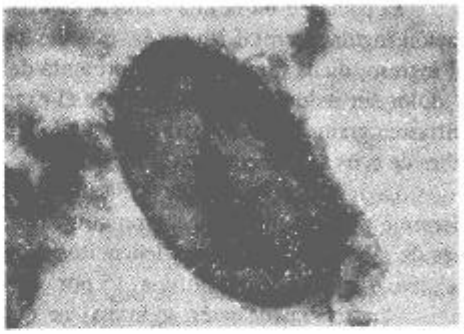

Figura 3

Se observa un huevecillo aislado del tejido por medio de digestión en NaOH 4°/o (225x).



Figura 4

El mismo huevecillo de *P. mexicanus* en donde se aprecia la forma, tamaño y cutícula (450x).

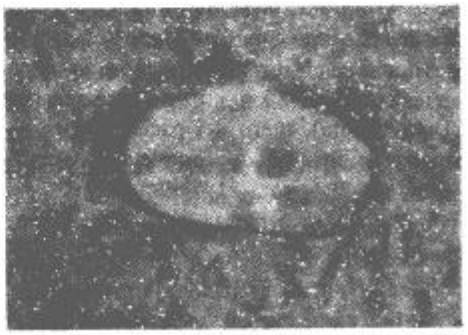

**ABSTRACT**

*The first case of erratic human paragonimiasis en the Atlantic Coastal Región of Costa Rica is presented. A young boy was operated upon, to remove a left inguinoscrotal tumor. He had important leucotysosis with eosinophilia, and an accentuation of the vascular lung components was noted in the thoracic radiography. The tumor was independant of the testicle, and included the typical Paragonimus mexicanus eggs. The diagnosis was confirmed with serological and inmunological tests. This is an important report, since similar cases are infrequently reported, and because it is the firtst report of erratic human paragonimiasis in the Atlantic Coast of Costa Rica.*

BIBLIOGRAFIA

1.— Brenes, R.; Monge, E.; Duarte, G.; López, F.; Rojas, G.; Paragonimiasis errática. Resúmenes de trabajos libres, Sección Helmintología, 4º Congreso Latinoamericano de Parasitología, San José, Costa Rica, 1976.

2.— Brenes, R.; Rodríguez, G.; Vargas, G.; Monge, E.; Ruiz, P.; Cerebral hemorrhagic lesions produced by ***Paragonimus mexicanus***. *Am. J. Trop. Med. Hyg.,* 1982; 31 522-526.

3.— Monge, E.; Brenes, E.; Muñoz, G.; Infección natural de *Ptychophallus tristani* (Crustácea: Decapoda) con metacercarias de *Paragonimus mexicanus* (Tremátoda) en Tabarcia de Mora, Costa Rica. *Rev. Inst. Med. Trop.* (Sao Paulo) 1984 (en prensa).