

Perforación cardiaca asociada a cirugía de reemplazo valvular mitral

José Luis Quirós Alpízar^a, Lisa Miranda Solís^b, Fabricio José Sevilla Acosta^c

a. Director del Departamento de Anatomía, edificio de la Facultad de Medicina, tercer piso Universidad de Costa Rica. Cátedra de Anatomía Humana, Ciudad Universitaria Rodrigo Facio. 2050-1000 Montes de Oca, San José, Costa Rica. Teléfono: +506 8893-5051 dr.quirós@gmail.com. b. Residente de Anatomía Patológica. Hospital México, San José, Costa Rica. c. Estudiante de Medicina. Universidad de Costa Rica.

Recibido 25-04-11. Aceptado 07-06-11

RESUMEN

Se presenta el caso de una mujer de 55 años de edad, con antecedente de epilepsia, que ingresa para cirugía electiva de reemplazo valvular. Se realizó reemplazo de la válvula mitral con una prótesis biológica, el cual se complicó con una laceración del ventrículo izquierdo, motivo por el que la paciente falleció en el período postoperatorio. Se presentan los hallazgos de la autopsia.

Palabras clave: cirugía de reemplazo valvular mitral, complicaciones, ruptura del ventrículo izquierdo, autopsia.

ABSTRACT

Cardiac Perforation Related to Mitral Valve Replacement Surgery

A 55 years old female patient with a history of epilepsy, was admitted for elective cardiac surgery. Mitral valve replacement was performed with bioprosthesis, The surgery was complicated by a left ventricular laceration that ultimately resulted in the death of the patient during the postoperative period. The autopsy findings are presented.

Keywords: mitral valve replacement surgery, complications, left ventricle rupture, autopsy.

INTRODUCCIÓN

En el año 1951 Hufnagel demostró la tolerancia del cuerpo humano a los compuestos sintéticos de las prótesis valvulares y con el desarrollo de la circulación extracorpórea en 1954 por Gibbon, se iniciaron los reemplazos parciales y totales de las válvulas cardiacas¹. Desde entonces, el reemplazo de las válvulas cardiacas disfuncionales con prótesis ha sido un procedimiento clínico de rutina, aunque presenta diversos tipos de complicaciones, algunas más frecuentes que otras¹.

CASO CLÍNICO

Se trata de una paciente femenina de 55 años, con antecedentes de epilepsia tratada con fenitoína 300 mg/día horas sueño e insuficiencia cardiaca, tratada con dosis diarias por vía oral de espirolactona 50 mg, dinitrato de isosorbide 40 mg y furosemida 80 mg dos veces al día. En el expediente clínico se describe disnea de varios años de evolución, en ese momento de esfuerzos mínimos, ortopnea, disnea paroxística nocturna y palpitations. No se asociaba edemas en miembros inferiores ni nicturia. Al examen físico los ruidos cardiacos eran rítmicos y se auscultaba un soplo sistólico grado III, predominante en foco mitral, de irradiación axilar, que aumenta con la espiración, calificado como de insuficiencia mitral. En el electrocardiograma presentó ritmo sinusal, con datos de hipertrofia ventricular

izquierda, sin signos de isquemia miocárdica. El ecocardiograma mostró insuficiencia mitral moderada-severa, con un orificio efectivo de regurgitación de 0.6 cm², un volumen de regurgitación de 90 ml por latido y una fracción de eyección de 65%. La arteriografía coronaria era normal.

Ingresa al Hospital San Juan de Dios de San José, Costa Rica, para cirugía electiva de reemplazo valvular. No se describen datos de insuficiencia cardiaca congestiva al momento del ingreso. Tres días después se realiza cirugía con una prótesis biológica (de tipo porcino), sin complicaciones transoperatorias, por lo que se traslada a la Unidad de Cuidados Intensivos para su evolución postoperatoria. En este servicio se recibe a la paciente con ventilación mecánica, bajo infusión de epinefrina y dopamina, hipotérmica, hipertensa, con colgajos de taquicardia ventricular no sostenida y extrasístoles ventriculares frecuentes, por lo que se le indica por vía intravenosa (IV) amiodarona 150 mg, sulfato de magnesio 20 mg y fentanil 1 mg. La paciente continuó hipertensa por lo que se suspendió la infusión de epinefrina y dopamina pero 30 minutos después de su ingreso estaba hipotensa (60/40 mmHg) y con saturación arterial de oxígeno en 78%. Se reinició epinefrina y dopamina; al persistir hipotensa (59/40 mmHg), se aumentaron las dosis de epinefrina y dopamina, se administró solución fisiológica con azul de metileno, bicarbonato de sodio y gluconato de calcio en bolo IV, cloruro de potasio en infusión y 250 mL de glóbulos rojos empacados. La paciente mejoró

momentáneamente (101/70 mmHg, saturación arterial 97%); sin embargo, dos horas después la presión arterial volvió a disminuir hasta que no se logró registrar. La paciente presentó bradicardia y sangrado mediastinal manifiesto a través de los sellos de tórax, que ameritó esternotomía de emergencia en la Unidad de Cuidados Intensivos. Se encontró laceración en ventrículo izquierdo de aproximadamente 2.5 cm (no relacionada con sondas ni electrodos) en su porción lateral posterior, con tejido friable y corazón exangüe. La paciente falleció, a pesar de realizarse sutura de la laceración, maniobras de reanimación cardiopulmonar, infusión de volumen y de glóbulos rojos empacados y desfibrilación. Los diagnósticos del fallecimiento fueron: 1. Insuficiencia mitral severa 2. Cirugía de reemplazo valvular mitral 3. Perforación postoperatoria del ventrículo izquierdo, secundaria a laceración endocárdica por el pivote de soporte valvular. Las arterias coronarias se encontraron sin alteraciones.

DISCUSIÓN

La mortalidad relacionada con la cirugía de reemplazo valvular es variable y se ha asociado a factores como la experiencia del equipo de cirujanos que realiza el procedimiento, si es la primera vez que este se realiza o es una reintervención y si el reemplazo involucra

una o más válvulas¹. El porcentaje de mortalidad es, en promedio, 3.5% para el reemplazo de una sola válvula para la primera intervención². Además del estado del aparato valvular, el estado del miocardio del paciente se ve involucrado tanto en la morbilidad como mortalidad del procedimiento; las muertes tempranas usualmente se relacionan con una función miocárdica deficiente². Un 40% de los pacientes que mueren después de una cirugía valvular a corto y a largo plazo, fallecen por causas relacionadas al aparato valvular (Fig. 1). Varios estudios *post mortem* han revelado diferentes condiciones en estos pacientes; entre las más frecuentes encontramos: trombosis valvular y tromboembolismo, infección de los anillos o tejidos biológicos y la disfunción valvular, tanto estructural como no estructural. Estas complicaciones generalmente se presentan dentro de los dos días después del reemplazo valvular, pero pueden presentarse en periodos más largos². La ruptura del músculo cardiaco es una complicación rara de este tipo de cirugía y se manifiesta como una complicación temprana². En nuestro centro fueron operados 352 pacientes para un reemplazo valvular, entre los años 2004 y 2007, de los cuales fallecieron 25 (7,1%) y se realizaron en este periodo 14 autopsias (cuadro 1). Las causas de muerte más frecuentemente reportadas fueron (en porcentaje) endocarditis bacteriana (28,57), trastornos del

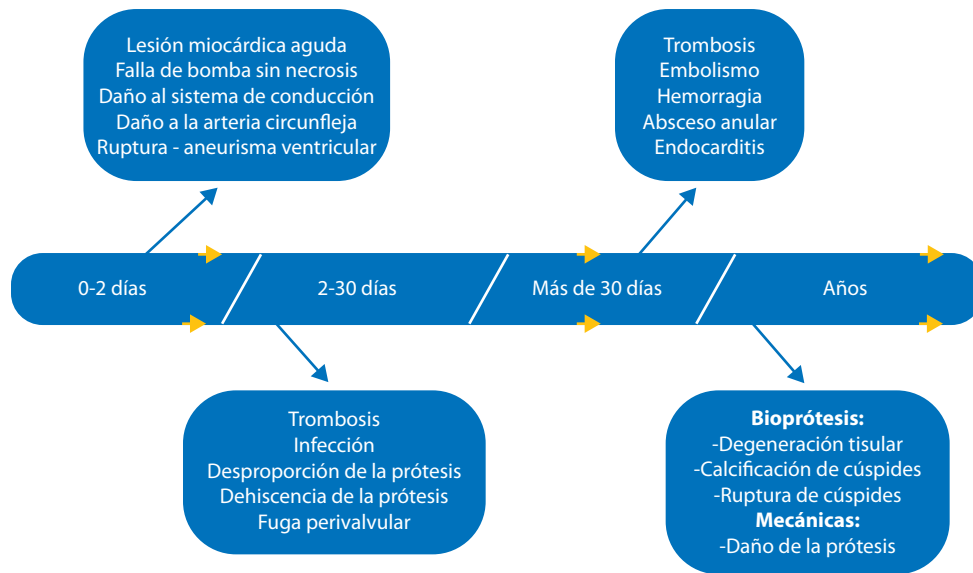


Fig. 1. Principales complicaciones del reemplazo valvular a través del tiempo.

Cuadro 1
Mortalidad por cirugía valvular cardíaca en el Hospital San Juan de Dios durante los años 2004-2007.

Año	Operaciones realizadas	Pacientes fallecidos		Autopsias realizadas
	(n)	(n)	(%)	(n)
2004	46	3	6,52	3
2005	51	11	21,57	2
2006	35	5	14,29	3
2007	57	6	10,53	6
Total	352	25	7,10	14

Fuente: Servicio de Estadística y Servicio de Patología, Hospital San Juan de Dios.

Perforación cardíaca asociada a cirugía de reemplazo valvular mitral
José Luis Quirós Alpizar, Lisa Miranda Solís, Fabricio José Sevilla Acosta

ritmo cardiaco (14,29), intraoperatorias (14,29), otras causas infecciosas no relacionadas con la cirugía (14,29), fallo de bomba sin necrosis (14,29), infarto agudo de miocardio (7,14), entre otras.

En el presente caso, los médicos tratantes optaron por el implante de una válvula biológica, la cual no requiere anticoagulación crónica; en cambio, las prótesis mecánicas requieren de esta terapia, razón por la que eligieron la primera, dado que el tratamiento anti-convulsivante y otras condiciones pueden tener interacciones con la warfarina³⁻⁵. Se utilizan diferentes tipos de válvulas biológicas, entre ellas válvulas autólogas, hechas de fascia lata y pericardio; o se han realizado trasplantes autólogos, como por ejemplo, el intercambio de una válvula pulmonar por la aórtica en el mismo paciente. También se han utilizado válvulas de cadáveres o las hechas de pericardio bovino o de válvulas porcinas; esta última fue la utilizada en el presente caso³⁻⁵. Los estudios de seguimiento realizados con válvulas biológicas, han sido en su mayoría estudios observacionales y con algún tipo específico de válvula. Varios estudios han identificado

falla valvular en válvulas porcinas a los siete años después de su implantación, en especial en pacientes jóvenes³. Un estudio demostró diferencias significativas en la supervivencia a 15 años después de realizar reemplazo valvular biológico o mecánico en posición aórtica, demostrando mayor sobrevida en aquellos pacientes con reemplazo valvular mecánico; sin embargo en el mismo estudio no se demostró diferencias significativas con el reemplazo valvular en posición mitral³. En esta paciente, se puede proponer que, al situarse el pivote de soporte valvular en forma ajustada sobre la pared libre del ventrículo izquierdo, probablemente se ocasionó una laceración subendocárdica (Fig. 2 A), complicada con la hipertensión arterial severa que presentó la paciente en el período postoperatorio; la sangre penetró entre las fibras miocárdicas, disecándolas (Fig 2 B)

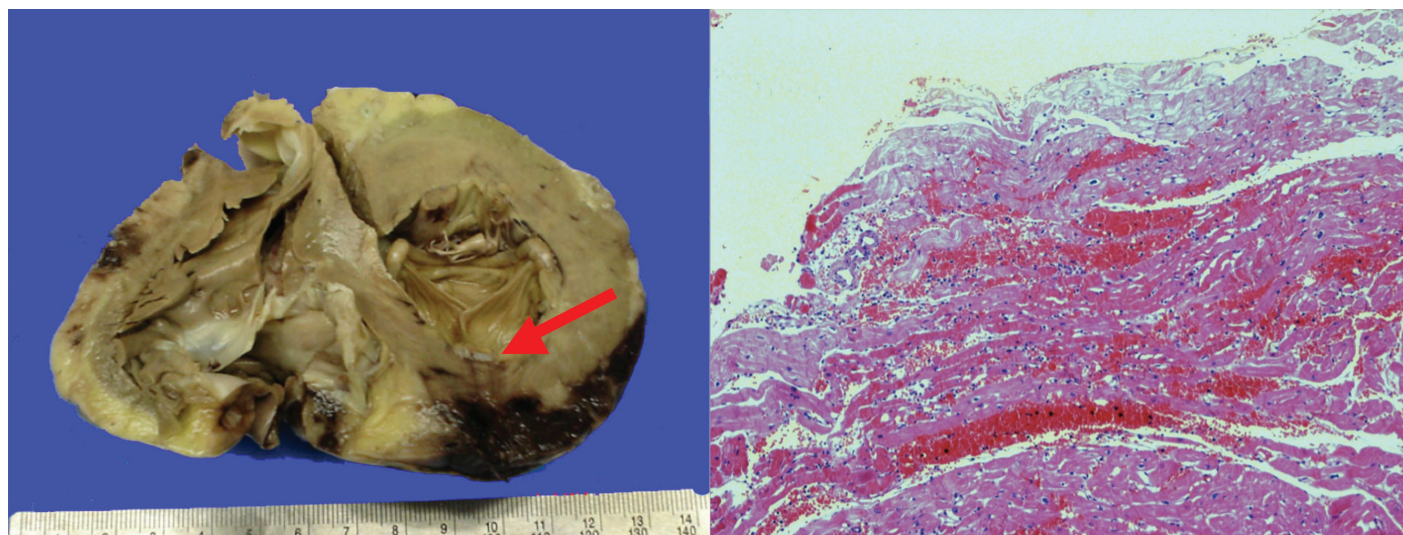


Fig. 2. A. Corazón en corte transversal, con hipertrofia ventricular izquierda y presencia de la prótesis valvular mitral cuyo pedículo se introduce en la pared lesionándola (flecha). B. Corte histológico de corazón en el área de lesión, tinción con hematoxilina-eosina, 20X. Nótese la hemorragia entre las fibras miocárdicas.

y produjo la ruptura del ventrículo izquierdo. Esta es una complicación pocas veces descrita en la literatura médica, cuyos hallazgos de autopsia son reveladores.

REFERENCIAS

1. Black MM, Drury PJ, Tindale WB. Twenty-five years of heart valve substitutes: a review. *J R Soc Med* 1983; 76: 667-680.
2. Butany J, Collins MJ. Analysis of prosthetic cardiac devices: a guide for the practicing pathologist. *J Clin Pathol* 2005; 58: 113-124.
3. Bloomfield, P. Choice of heart valve prosthesis. *Heart* 2002; 87: 583-589.
4. Castillo-Olivares JL. Presente y futuro de las prótesis valvulares cardiacas. *Rev Esp Cardiol* 1976; 29: 103-105
5. Goldsmith I, Turpie AG, Lip GY. ABC of antithrombotic therapy: Valvar heart disease and prosthetic heart valves. *BMJ* 2002; 325: 1228-1231.