

Caso clínico

Reparación endovascular de coartación de aorta con parada cardíaca inducida con adenosina

(Endovascular Repair of Aortic Coarctation with Adenosine Induced Cardiac Arrest)

Ignacio José Rivera-Chavarría, Michael Abarca-Brenes, José David Brenes-Gutiérrez y Juan Carlos Alvarado-Marín

Resumen

La coartación de aorta es un estrechamiento congénito de la luz aórtica que, generalmente, afecta la porción torácica distal a la emergencia de la arteria subclavia izquierda. Esta condición es de gran importancia, pues predispone al desarrollo de patologías cardiovasculares a edades tempranas, lo que se traduce en una alta morbimortalidad. Se reporta el primer caso en Costa Rica, de reparación endovascular de una coartación de aorta, mediante la colocación de un *stent* recubierto, con parada cardíaca inducida con adenosina. La paciente toleró el procedimiento bien y el gradiente postintervención fue menor de 5 mmHg. Su presión arterial sistémica es 100/60mmHg y no tiene limitaciones o sintomatología.

Descriptor: coartación de aorta, terapia endovascular, parada cardíaca, *stent* recubierto, adenosina

Abstract

Aortic coarctation is a congenital narrowing of the aortic lumen that generally occurs distally from the origin of the left subclavian artery. It is of great importance because it predisposes to cardiovascular conditions at an early age, resulting in high morbidity and mortality. We report the first case in Costa Rica of endovascular repair of aortic coarctation utilizing stent grafting with adenosine induced cardiac arrest. The patient tolerated the procedure well and her post-procedure gradient was <5 mmHg. Her blood pressure is 100/60mmHg and she has no limitations or residual symptomatology.

Keywords: Aortic Coarctation, Endovascular Therapy, Cardiac Arrest, Stentgraft, Adenosine

Fecha recibido: 06 de enero de 2014 *Fecha aceptado:* 15 de mayo de 2014

Afiliación de los autores: Servicio de Vascular Periférico, Hospital Dr. Rafael Ángel Calderón Guardia, Caja Costarricense de Seguro Social, San José, Costa Rica

✉riveraignacio@hotmail.com

ISSN 0001-6012/2014/56/3/138-140
Acta Médica Costarricense, © 2014
Colegio de Médicos y Cirujanos
de Costa Rica

La coartación de aorta (CoA) se define como el estrechamiento del lumen aórtico que suele afectar la aorta torácica descendente, generalmente distal a la subclavia izquierda.¹ La CoA se puede asociar a diferentes condiciones, tales como: válvula aórtica bicúspide, arco aórtico hipoplásico, y aberrancia de los vasos de cuello.

La disminución del lumen aórtico produce un aumento de la postcarga del ventrículo izquierdo, alteraciones en el flujo de la aorta torácica y disminución en el flujo sanguíneo de la parte inferior del cuerpo.²

La incidencia es de 4 por cada 10000 nacimientos y corresponde a un 5-8% de todos los nacimientos de niños con enfermedades cardíacas.² Usualmente, el diagnóstico se realiza durante la infancia, sin embargo, su diagnóstico puede ser tardío.³ La CoA no tratada tiene un pobre pronóstico en la mayoría de los pacientes, asociando morbilidades como hipertensión arterial, hipertrofia ventricular izquierda, valvulopatía mitral, estenosis subaórtica, muerte prematura, falla cardíaca, eventos cerebro-vasculares y enfermedad arterial coronaria prematura.⁴ El tratamiento usual de esta condición fue siempre la cirugía, al principio mediante la resección del segmento estenótico y la reanastomosis aórtica,⁵ y posteriormente, utilizando colgajos arteriales o parches biológicos o sintéticos, para aumentar el lumen.⁶

Caso clínico

Paciente femenina de 28 años, costarricense, de Cartago. Hipertensa, de 10 años de evolución, en tratamiento con Irbesartán 150 mg c/12horas. Fue referida al Hospital Dr. R. Á. Calderón Guardia, por CoA ductal, diagnosticada en mayo de 2013, por angioresonancia. Sin ningún otro antecedente significativo.

Un angiotac torácico evidenció la CoA y abundante circulación colateral (Figura 1A). El ecocardiograma mostró un ventrículo izquierdo hipertrófico con una fracción de eyección del 68%, sin otras anomalías, y una CoA a nivel del remanente del ductus arterioso, con diámetro mínimo de 3mm; la aorta postcoartación era hipoplásica y medía 1,2cm, con importante circulación colateral.

Previo obtención del consentimiento informado, explicando a la paciente las posibles complicaciones y riesgos del procedimiento, y con equipo quirúrgico preparado ante cualquier

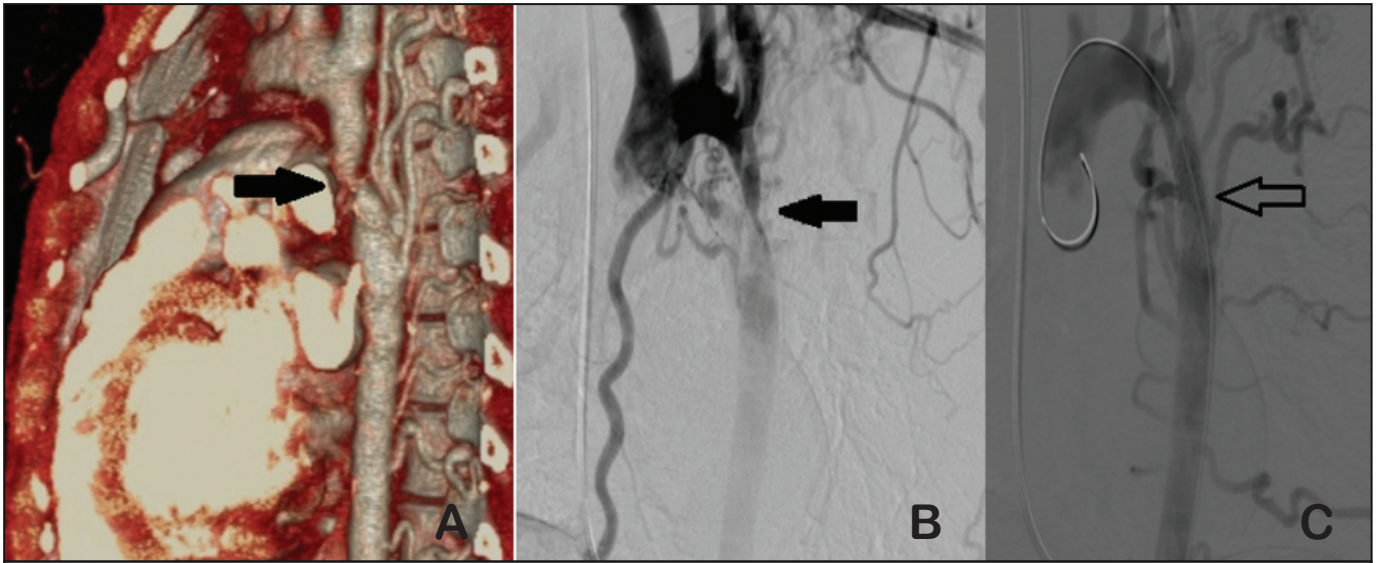


Figura 1. A. Angiotac que muestra coartación de aorta descendente a nivel del ductus arterioso (flecha negra) B. Aortograma previo a angioplastia (flecha negra) C. Aortograma posterior a angioplastia con *stent* recubierto (flecha sin relleno)

complicación, en sala de hemodinamia, bajo anestesia general, se le colocó un marcapaso transvenoso. Se accedió la arteria braquial izquierda y se expusieron los vasos inguinales derechos. Se hizo un aortograma por catéter desde el arco aórtico (Figura 1B). Se midieron las presiones por encima y por debajo de la coartación, obteniéndose un gradiente de 40mmHg (Figura 2A). Se introduce un *stent* recubierto de politetrafluoroetileno balón expandible (ADVANTA V12®)12X41mm, el cual se colocó en la posición deseada y luego se indujo la parada cardíaca con adenosina (bolo intravenoso de 60 mg de adenosina por vía central), que se logra por un tiempo aproximado de 6 segundos (Figura 3), durante el cual se libera el *stent*. La paciente recupera espontáneamente el ritmo sinusal. El control arteriográfico muestra un excelente resultado (Figura 1C) y las presiones por encima y por debajo del *stent*, detectan un gradiente menor a 5 mmHg (Figura 2B).

La paciente es egresada 2 días después de la intervención, sin ninguna molestia.

Discusión

La reparación quirúrgica de la CoA fue descrita inicialmente en 1944, desarrollándose diferentes técnicas, dependiendo del tipo anatómico. Estas incluían: resección con anastomosis termino-terminal, reparación con parche, *bypass* con prótesis, entre otras.⁵⁻⁷ La cirugía sigue siendo el tratamiento de elección en infantes.⁸

El manejo actual endovascular de la patología aórtica torácica, ha disminuido la mortalidad del 40% al 14%.⁹ La angioplastia con balón ha sido aceptada en las 3 últimas décadas, como tratamiento de la CoA. Esta técnica es satisfactoria en casos de recoartación, después de la reparación quirúrgica en infantes, pero su uso en coartaciones nativas en todas las edades, es controversial, debido a la disrupción de la íntima y media de la pared de la aorta ocasionada durante el procedimiento, y a que tiene una alta predisposición de formación de aneurismas

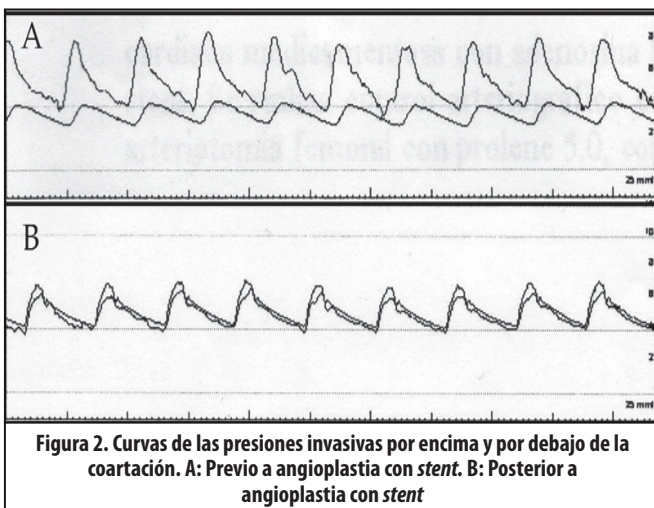


Figura 2. Curvas de las presiones invasivas por encima y por debajo de la coartación. A: Previo a angioplastia con *stent*. B: Posterior a angioplastia con *stent*

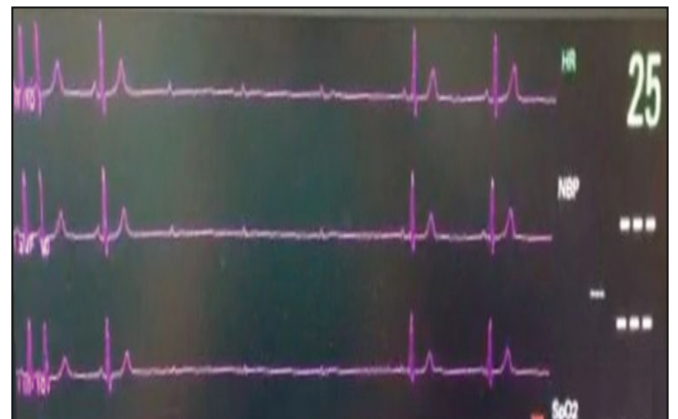

Figura 3. Electrocardiograma que demuestra la parada cardíaca inducida con adenosina

y persistencia de la lesión. Lo anterior obedece a que la pared arterial de la aorta en la coartación es primariamente anormal, y la alteración en el flujo hace que con el tiempo la aorta se vuelva tortuosa, delgada, con necrosis quística de la media y calcificación, lo que puede predisponer la disección y formación de aneurismas con el riesgo de ruptura.¹⁰

La utilización de *stent* balón expandible en las coartaciones de aorta fue reportada por primera vez en 1996,¹¹ y ha ganado popularidad desde la década de los noventa. El *stent* puede reforzar áreas de debilidad de la pared y promover la formación de neointima, disminuyendo la formación de aneurismas, al compararse con la reparación únicamente con balón.¹²

Existen indicaciones de implantación de *stent* recubierto en pacientes con CoA, entre las cuales se citan:¹³

- CoA asociada con aneurismas o con cambios degenerativos en la pared de la aorta, que sugieran la presencia de aneurismas ascendentes o una aorta sumamente tortuosa.
- Obstrucciones críticas o atrésicas
- Edad mayor de 18 años
- Aortitis, síndrome de Turner, síndrome de Williams
- Daño de la pared de la aorta (aneurisma, disección o ruptura) después de la dilatación con balón o cirugía.

La mayor preocupación de la implantación de un *stent* recubierto en la aorta, es el riesgo de oclusiones de las ramas durante la implantación, especialmente la subclavia izquierda y la arteria espinal, lo que podría resultar en paraplejía. El *stent* puede migrar y producir oclusiones de arterias en otros sitios, como en las arterias renales o las mesentéricas.¹³

Debido a lo anterior, la implantación de los *stents* recubiertos debe realizarse con mucha precisión. Sin embargo, el gran flujo de la aorta torácica afecta la estabilidad y, por lo tanto, la exactitud al despliegue. Existen métodos para contrarrestar esta situación: hipotensión controlada, oclusión con balón proximal, fibrilación ventricular inducida y parada cardíaca con adenosina.¹⁴

La adenosina ha probado ser segura y simple de utilizar, con pocos efectos secundarios.^{15,16} Una dosis de 60-90 mg (1 mg/kg) induce una parada cardíaca de 20-30 segundos, tiempo suficiente para el despliegue del *stent*.¹⁶

Se concluye entonces que la reparación endovascular con *stent* recubierto balón expandible, es una buena opción terapéutica, rápida, efectiva, y con menor morbilidad que la cirugía convencional. El uso de adenosina para inducir la parada

cardíaca en procedimientos endovasculares es un método sencillo y seguro.

Agradecimientos: a la Dra. Mayra Vanesa Vaca Rojas, quien fue la anesthesióloga del caso, y al Dr. Víctor Hugo Monge Monge, por su colaboración durante el procedimiento.

Referencias

1. Budoff M, Shittu A, Roy S, Use of cardiovascular computed tomography in the diagnosis and management of coarctation of the aorta. *J Thorac Cardiovasc Surg* 2013; 146:229-32.
2. Jurcut R, Daraban A, Lorber A, Deleanu D, Amzulescu M, Zara C *et al*. Coarctation of the aorta in adults: what is the best treatment? Case report and literature review. *J Med Life* 2011; 4:189-195.
3. Thani K, Kaushal K, Barnard D, Copeland J, Prasad A. Coarctation of the thoracic aorta masquerading as bilateral aorto-iliac stenosis. *J Cardiol Cases* 2011;4:172-175.
4. Maldonado J, Henry T, Gutiérrez F. Congenital Thoracic Vascular Anomalies. *Radiol Clin North Am* 2010;48:85-115
5. Crafoord S. Congenital coarctation of the aorta and its surgical management. *J thorac Cardiovasc Surg*, 1945 ; 14:347.
6. Induni E, Pucci J, Soto L, Alvarado M, Méndez E, Salazar C, *et al*. Corrección quirúrgica de la coartación de la aorta: experiencia quirúrgica durante 30 años en el Hospital México. *Rev costarric cardiol* 2000; 2: 11-14 .
7. Mettler B, Peeler B. Congenital Heart Disease Surgery in the Adult. *Surg Clin North Am* 2009; 89:1021-1032.
8. Bentham J, English K, Ballard G, Thomson J. Effect of Interventional Stent Treatment of Native and Recurrent Coarctation of Aorta on Blood Pressure. *Am J Cardiol* 2013; 111:731-736.
9. Baker B, Phil D. Perioperative Considerations and Anesthetic Management for Endovascular Procedures. *Advances in Anesthesia* 2008; 26:137-156
10. Tanous D, Collins N, Dehghani P, Benson L, Horlick E. Covered stents in the management of coarctation of the aorta in the adult: Initial results and 1-year angiographic and hemodynamic follow-up. *Int J Cardiol* 2010; 140:287-295.
11. Ringel R, Gauvreau K, Moses H, Jenkins K. Coarctation of the Aorta Stent Trial (COAST) Study design and rationale. *Am Heart J* 2012; 164:7-13.
12. Forbes T, Kim D, Du W, Turner D, Holzer R, Amin Z, *et al*. Comparison of Surgical, Stent, and Balloon Angioplasty Treatment of Native Coarctation of the Aorta. *J Am Coll Cardiol* 2011; 58:2664-74.
13. Aboulhosn J, Levi D, Child J. Common Congenital Heart Disorders in Adults: Percutaneous Therapeutic Procedures. *Curr Probl Cardiol* 2011; 36:263-284.
14. Bruckheimer E, Cardoso C. Stenting Options for Coarctation of the Aorta. *Intervent Cardiol Clin* 2013; 2:115-129.
15. Fang T, Lippmann M, Kakazu C, Donayre C, Bui H, Kopchok G *et al*. High-Dose Adenosine-Induced Asystole Assisting Accurate Deployment of Thoracic Stent Grafts in Conscious Patients. *Ann Vasc Surg* 2008; 22:602-607.
16. Qu L, Raithel D. Techniques for precise thoracic endograft placement. *J Vasc Surg* 2009; 49:1069-72.