

Quilotórax bilateral posterior a trauma de tórax cerrado

(Bilateral chylothorax after a blunt chest trauma)

Jeffrey Solís-Torres¹ y Edgar Méndez-Jiménez²

Resumen

El término quilotórax se refiere a la presencia de quilo en el espacio pleural, es usualmente secundario a la ruptura del conducto torácico, a una de sus ramas o debido a alguna alteración del flujo del quilo. Algunas de sus causas: son trauma, neoplasias, misceláneas e idiopáticas. Esta asociado a una alta morbilidad y mortalidad. Su manejo puede ser conservador o quirúrgico.

Se presenta el caso de un paciente de 16 años, que después a un accidente de tránsito conduciendo una motocicleta, tuvo traumatismo cerrado de tórax y posteriormente desarrolló quilotórax bilateral. Este fue resuelto conservadoramente mediante toracostomía bilateral y la administración de nutrición parenteral total y somatostatina. Hubo disminución gradual de la producción de quilo, a los once días se le suspendió la sonda de tórax izquierda y a los dieciséis días se le suspendió la sonda derecha, las radiografías control no mostraron persistencia de líquido pleural y se egresa.

Descriptor: quilotórax, cavidad pleural, somatostatina, nutrición parenteral.

Abstract

The presence of chyle in the chest cavity is known as chylothorax. It is usually secondary to the disruption of the thoracic duct or one of its branches or due to an alteration in the flow of lymph. Some of the causes of chylothorax are: trauma, tumors, miscellaneous or idiopathic. It is associated with high morbidity and mortality. The management of this condition can be conservative or surgical.

Trabajo realizado en el Servicio de Cirugía de Tórax, Hospital México.

Afiliación de los autores: ¹Cirugía General y ²Servicio de Cirugía de Tórax, Hospital México, CCSS.

✉ jeffrysolis@hotmail.com

Fuentes de apoyo: ninguna

We report the case of a sixteen-year-old patient, who was involved in a motorcycle accident and suffered blunt thoracic trauma, thus developing bilateral chylothorax. He was treated conservatively through bilateral chest tube insertion, parenteral nutrition and administration of somatostatin. There was a gradual drop in chyle production, the left chest tube was removed after eleven days and the right one after sixteen. Chest x-rays did not show any residual pleural fluid and the patient was discharged.

Keywords: chylothorax, pleural cavity, somatostatin, parenteral nutrition.

Fecha recibido: 13 de septiembre de 2013 **Fecha aceptado:** 24 de abril de 2014

Quilotórax es la presencia de líquido linfático en el espacio pleural. Sus causas son múltiples y puede producir manifestaciones agudas, debido al acúmulo de quilo en el espacio pleural, o crónicas, por depleción de nutrientes, inmunoglobulinas y linfocitos. El tratamiento de elección actual, es el manejo conservador utilizando somatostatina, asociado a una dieta pobre en triglicéridos de cadena larga, o a nutrición parenteral total.

Presentación de caso

Masculino de 16 años, previamente sano, sufrió un accidente de tránsito en motocicleta, con traumatismo craneoencefálico leve y trauma cerrado en la región posterior del tórax. Fue valorado en el hospital regional y una radiografía de tórax no mostró anomalías, por lo que fue dado de alta.

Tres días después consultó con un médico privado, por presentar dolor torácico, taquicardia y disnea. Una nueva radiografía de tórax mostró un derrame pleural bilateral y nuevamente fue referido al mismo hospital regional. Allí se le practicó una toracostomía bilateral, drenando de ambos lados un líquido amarillento tipo quiloso. Durante su estancia en ese centro drenó del lado izquierdo 1420 cc y del derecho, 3250 cc. Se le inició nutrición parenteral total (NPT) y somatostatina. Tres días después fue referido al Hospital México y fue internado para continuar su manejo; se le efectuó una tomografía axial computarizada del tórax, la cual evidenció persistencia de líquido en cavidad pleural en ambos hemitórax.

El líquido pleural derecho mostró triglicéridos en 1007 mg/dl y el izquierdo, en 407 mg/dl. Continuó con NPT y somatostatina (50 microgramos SC c/8 hrs), y cursó con tendencia a la disminución del drenaje de quilo de ambos

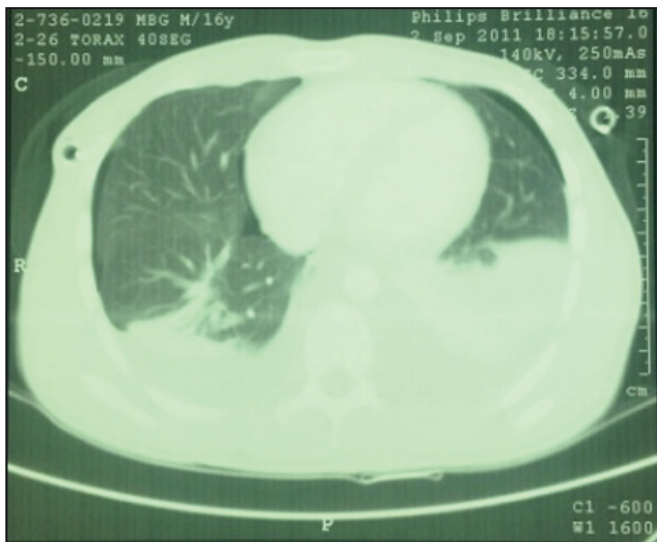


Figura 1: Corte de tomografía axial computarizada de tórax del caso en discusión, donde se evidencia la presencia de líquido en cavidad pleural bilateral.

hemitórax; 11 días después se le suspendió la sonda izquierda y a los 16, la derecha, por lo que fue egresado.

Discusión

Quilotórax es la presencia de líquido linfático en el espacio pleural, usualmente debido a lesión del conducto torácico o una de sus ramas tributarias.¹ El conducto torácico es la principal vía del quilo y puede presentar variantes anatómicas, principalmente en la porción torácica; en el 50% de los casos inicia en abdomen, a la altura de la segunda vértebra lumbar, en la cisterna del quilo (cisterna chili), asciende hacia el tórax por el hiato aórtico, continúa su trayecto por el mediastino posterior, a la derecha de las vértebras torácicas; aproximadamente a nivel de T-5 a T-6 cruza anterior a estas y se ubica al lado izquierdo, por donde sigue ascendiendo hasta desembocar en la unión de las venas subclavia izquierda y yugular interna izquierda.^{1,2}

Las causas de quilotórax son, principalmente: traumas (incluyendo cirugía), malignidad, misceláneas (desórdenes médicos no neoplásicos) e idiopáticas.³ En raros casos se presenta por trauma de tórax cerrado y este es debido a una brusca hiperextensión de la columna vertebral, lesionando el conducto torácico; en un 20% de los casos se asocia a fractura vertebral.^{4,5} La mitad de los quilotórax producidos por trauma torácico cerrado ocurren en el lado derecho, una tercera parte en el izquierdo, y el resto son bilaterales, conforme el nivel en el que se produce la lesión del conducto torácico.⁶

La presentación clínica varía según la patología concomitante y la acumulación de quilo en la cavidad pleural; en casos agudos la disnea es el síntoma más común, además de dolor torácico y tos. En casos crónicos se presenta malnutrición e inmunosupresión, debido la fuga de proteínas, grasas (quilomicrones), vitaminas, electrolitos, inmunoglobulinas y linfocitos T, ya que de estos se compone el quilo.^{3,8} Dependiendo de la ingesta de grasas y de

la función intestinal, se producen aproximadamente de 1500 a 2500cc de quilo por día.⁷

El quilo usualmente es de un aspecto lechoso, sin embargo, en algunos casos, como en malnutrición, esta característica puede estar ausente.⁹ El diagnóstico de quilotórax se hace al analizar el líquido pleural: niveles de triglicéridos mayores de 110mg/dl lo confirman; niveles menores de 50 mg/dl lo excluyen, y cuando hay valores entre 50 y 110 mg/dl, se debe de realizar electroforesis de lipoproteínas para determinar la presencia de quilomicrones, y si los hay, se confirma el diagnóstico. Algunas otras características del quilo son: pH entre 7,4 y 7,8, niveles de linfocitos en el líquido pleural mayores a los plasmáticos, y densidad de 1,012 o mayor.^{1,6,10,11}

Aunque no existe un consenso sobre su tratamiento, este puede ser conservador, quirúrgico, o una combinación de ambos.

El manejo conservador tiene éxito hasta en un 50% de los pacientes, y consiste en drenar el quilotórax y ejecutar un tratamiento nutricional basado en 2 opciones, fundamentalmente, a- nutrición enteral pobre en triglicéridos de cadena larga, pues producen la formación de quilomicrones, por lo que el aporte de lípidos es por medio de triglicéridos de cadena mediana o b- reposo digestivo con NPT, para disminuir el flujo de quilo por el conducto torácico.^{11,12} Además, se puede asociar el uso de octreótido, que es un análogo de larga duración de la somatostatina, el cual reduce la excreción de fluido linfático.^{13,14}

Algunos autores recomiendan la cirugía si el drenaje diario es mayor de 1 litro por 5 días, si no hay disminución del drenaje de quilo durante más de 2 semanas, o si hay repercusión nutricional o metabólica en el paciente.

En caso de requerir un abordaje quirúrgico, se recomienda realizar una linfangiografía prequirúrgica, o aplicar subcutánea de azul de metileno, 1 hora antes de la cirugía, para identificar el sitio de la lesión.

La técnica quirúrgica clásica es la toracotomía derecha, con ligadura del conducto torácico al nivel del hiato aórtico, con un éxito del 90% de los casos. Al realizar la ligadura a este nivel, se evita el flujo de quilo de algún conducto accesorio lesionado, que no se ha identificado. Si el quilotórax es unilateral, se realiza la toracotomía en el lado afectado; si se logra identificar el sitio de la lesión, esta se puede reparar suturándola o, en caso contrario, se realiza la ligadura descrita, cerca del hiato aórtico.

Otra opción es la cirugía torácica asistida con video, técnica con la cual se pueden colocar clips en el conducto torácico proximal al hiato aórtico, o en el sitio de la lesión.^{1,8,13}

Conflicto de interés: ninguno

Referencias

1. Platis I, Nwogu Ch. Chylothorax. Thorac Surg Clin 2006;16:209-214.
2. Merrigan B, Winter D, Sullivan C. Chylothorax. Br J Surg 1997;84:15-20.

Quilotórax posterior a trauma / Solís-Torres y Méndez-Jiménez

- Clinton D, Mark A, Francis N, Jay R. Etiology of chylothorax in 203 patients. *Mayo Clin Proc* 2005;80:867-870.
- Kushwaha R, Kumar S, Mahajan V, Prasad R. Bilateral chylothorax in a child after mild trauma. *Indian J Chest Dis Allied Sci* 2008; 50: 355-357.
- Amador M, Robles M, Fernández A, López M. Quilotórax a tensión secundario a traumatismo cerrado de tórax. *Emergencias* 2004;16:273-275.
- Seitelman E, Arellano J, Takabe K, Barrett L, Faust G, Angus G. Chylothorax after blunt trauma. *J Thorac Dis* 2012;4:327-330.
- Mc Cormick J, Henderson S. Blunt trauma induced bilateral chylothorax. *Am J Emerg Med* 1999;17:302-304.
- McGrath E, Blades Z, Anderson P. Chylothorax: Aetiology, diagnosis and therapeutic options. *Respir Med* 2010;104: 1-8.
- Maldonado F, Hawkins F, Daniels C, Doerr C, Decker P, Ryu J. Pleural fluid characteristics of chylothorax. *Mayo Clin Proc* 2009;84:129-133.
- Serin-Ezer S, Og uzkurt P, Ince E, Hiçsönmez A. Bilateral chylothorax after blunt thoracic trauma: a case report. *Turk J Pediatr* 2009;51:504-506.
- Pakula A, Phillips W, Skinner R. A case of a traumatic chyle leak following an acute thoracic spine injury: successful resolution with strict dietary manipulation. *World J Emerg Surg* 2011;6:10.
- Pérez L, López M, Blesa A. Quilotórax: efecto del tratamiento nutricional. *Nutr Clin Med* 2010;4:17-27.
- Sharkey A, Rao J. The successful use of octreotide in the treatment of traumatic chylothorax. *Tex Heart Inst J* 2012;39:428-30.
- Buettiker V, Hug V, Burger R, Baenziger O. Somatostatin: a new therapeutic option for the treatment of Chylothorax. *Intensive Care Med* 2001; 27: 1083-1086.