

## EL HOMICIDA ES UN HOMOSEXUAL

### Mordedura como prueba judicial

DR. CARLOS COLOMBARI ARMIJO

Odontólogo Forense. Sección de Patología Forense, Departamento de Medicina Legal, Poder Judicial de Costa Rica.

El análisis de mordeduras humanas en homicidios, violaciones y agresiones de niños ha permitido no sólo identificar al autor sino además aclarar la actitud del agresor y, en los delitos sexuales, de la víctima también.

En este trabajo se informa de un caso de homicidio, en el cual una mordedura en la víctima permitió al odontólogo forense sugerir a la policía que el victimario era un homosexual, como se corroboró al detenerlo.

#### Presentación del caso

Un jueves, después de mediodía, salió de su casa, en una poblada ciudad aledaña a la Capital, un pintor de 30 años de edad. Llevaba el propósito de conseguir hierba para unos conejos.

El sábado en la mañana, fue encontrado su cadáver en un río colector de aguas negras de la localidad.

La autopsia practicada el domingo demostró dieciocho heridas punzocortantes, algunas de ellas de defensa en las manos. La hora del homicidio se estableció alrededor del mediodía del viernes.

Para los investigadores de la Sección de Homicidios de la Policía Judicial se trataba de una probable venganza, dados los antecedentes penales de la víctima que había salido recientemente de prisión.

Sin embargo, un hallazgo en el cadáver no concordaba con esta hipótesis.

Sobre la parte posterior del hombro derecho había una lesión oval compatible

con una mordedura humana. Al solicitar-se el criterio del odontólogo forense, éste opinó: "El homicida es un homosexual".

A las 11:00 horas del lunes era detenido el victimario, que, efectivamente, resultó ser homosexual.

#### Comentario

Las mordeduras pueden calificarse en: a) *mordeduras de agresión*, b) *mordeduras de defensa*, y c) *mordeduras sexuales*.

La mordedura sexual se acompaña de sugilación debida a la acción de cámara de succión que producen la lengua y los labios, mientras que en la mordedura de agresión los dientes actúan solos.

En la mordedura sexual, a su vez, es posible establecer su carácter heterosexual u homosexual.

Las mordeduras entre hombres homosexuales suelen localizarse en la parte superior de la espalda, en la parte anterior y en la parte posterior del hombro, en la parte posterior del cuello, en la mamila, pene y escroto.

En el presente caso, el diagnóstico de mordedura sexual causada por otro hombre se basó en la localización, orientación y la presencia de sugilación (figs. 1 y 2). Lo reforzó la forma de embudo del ano de la víctima, cuyos pliegues radiados estaban borrados, y lo corroboró más tarde la determinación de semen en su recto. El estudio histológico estableció que la mordedura había sido producida poco antes de la muerte.

En esta mordedura eran fácilmente identificables las marcas correspondientes a seis dientes inferiores y cinco superiores, con sugilación entre ambas arcadas.

Para efectos de comparación se procedió a fijarla de la siguiente manera:

- Levantamiento en grafito por técnica similar a la empleada para levantar huellas dactilares.
- Fotografías en color, y en blanco y negro, con la debida identificación del caso y criterio métrico, y reproducidas en la escala natural 1:1.

Por su parte, al imputado se le identificó la bacteria fecal *Escherichia coli* en frotis del pene. Y en el aspecto odontológico, se le practicaron impresiones de sus dientes en material plástico Alginato, que luego fueron convertidas en modelos de yeso extraduro. Su mordida se registró en cera especial. Todo el proceso se fijó fotográficamente (fig. 3).

El estudio comparativo fue facilitado por las características poco comunes de los dientes del imputado. Los dientes inferiores estaban muy separados entre sí, uno de ellos presentaba una giroversión sobre su eje mayor y otro tenía una pequeña fractura en el borde incisal.

Del estudio comparativo se dedujo que las marcas en el hombro derecho de la víctima (fig. 4), no podrían haber sido producidas por otra persona que no fuera el imputado. Coincidió el tamaño de las arcadas, el ancho de cada diente, y la dis-



Fig. 1. Mordedura en el hombro derecho de la víctima.

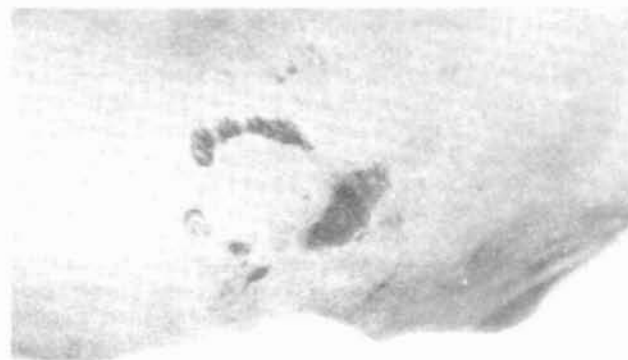

Fig. 2. Localización y orientación de las marcas de dientes.

tancia entre un diente y otro (fig. 5). Además, no había incongruencia alguna entre las marcas en la víctima y los dientes del acusado.

Ocho meses más tarde, el imputado fue sentenciado a doce años de prisión por homicidio simple.

**Conclusiones**

Este caso destaca la importancia de la mordedura para:

1. Orientar la investigación policial.
2. Ubicar en tiempo y espacio a un sospechoso.
3. Constituir prueba ante Tribunales de Justicia.

Pero, nada de esto sería posible sin el trabajo coordinado del médico forense que en el examen del cadáver señala la posibilidad de que una lesión sea una mordedura, el odontólogo forense que la confirma y estudia como tal, los fotógrafos que la fijan, los laboratorista que agregan elementos de juicio, y los investigadores policiales que concretan estas pistas en la detención del sospechoso. Como un homenaje a todos ellos, dedica el autor el informe de este caso.

**Bibliografía**

1. ARMED FORCES INSTITUTE OF PATHOLOGY. *Cursos anuales de Odontología Forense, 1981 a 1984*. Apuntes personales del autor.

2. KRAUS, T. "Bite Marks a Viable Adjunct to Justice", News letter of the Rocky Mountain Division, I.A.I., Vol. 13, No. 3 (May-June 1980).
3. LEVINE, L.J.: "Bite Mark Evidence", Symposium on Forensic Dentistry: Legal Obligations and Methods of Identification for the Practitioner. Dental Clinics of North America, Vol. 21, No. 1, January 1977.
4. LEVINE, L.J.: "Forensic Odontology Today". "A 'New' Forensic Science". Published by the Federal Bureau of Investigation, U.S. Department of Justice F.B.I. Law Enforcement Bulletin, August, 1972.
5. LEVINE, L.J.: *Comunicación Personal*.
6. VALE, L.: "Bite Marks On Human Skin". Identification News, May 1982, pág. 10.
7. SOPHER, I.: "The Dentist and the Battered Child Syndrome". Dental Clinics of North America, Vol. 21, No. 1, January 1977.




Fig. 3. Estudio practicado al imputado.

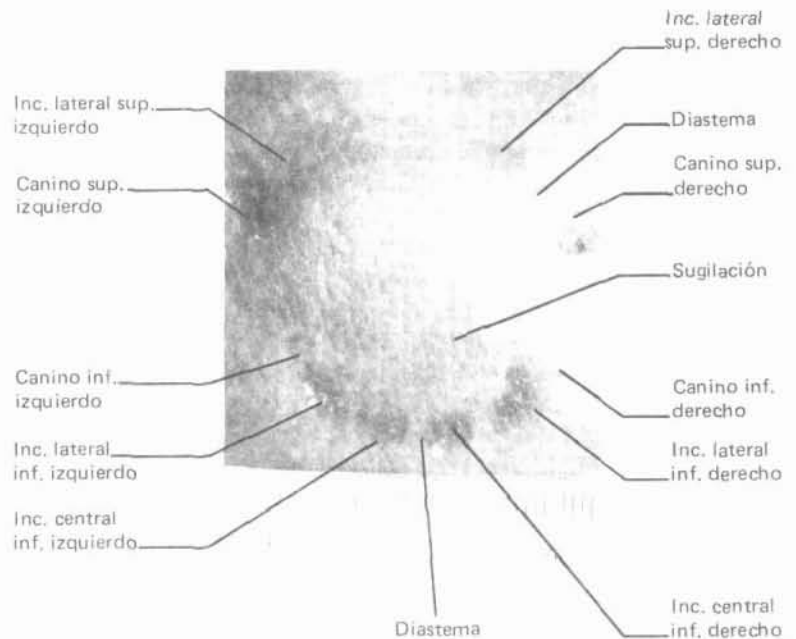


Fig. 4. Marcas analizadas.



Fig. 5. Comparativo de marcas en la víctima y modelo de los dientes del imputado.

**XV CONGRESO LATINOAMERICANO DE PATOLOGIA**

Hotel Irazú  
San José, Costa Rica  
1º — 6 de diciembre 1985

**Organizado por la Asociación Costarricense de Patología  
Auspiciado por la Asociación Latinoamericana de Patología**

*Inscripción:* US\$ 90 hasta 31 de agosto de 1985.  
US\$ 100 después del 31 de agosto.  
*Acompañantes:* \$50 (\$60 después de agosto).

*Informes:* Apartado 3275, San José, Costa Rica.