

Experiencia en optimización del contorno mamario en reconstrucción diferida con DIEP e injertos grasos

Breast contour optimization in deferred reconstruction with DIEP and fat grafts: our experience



Sánchez Caballero J.

Joaquín SÁNCHEZ CABALLERO*, Andrea BALMACEDA MEZA**

Resumen

Abstract

Introducción y objetivo. El estándar actual en la reconstrucción mamaria diferida es el tejido autólogo utilizando colgajos perforantes libres, entre los que el más utilizado es el de la arteria epigástrica inferior profunda (DIEP – Deep Inferior Epigastric Perforator flap).

El objetivo de este artículo es describir nuestra experiencia en la técnica de reconstrucción mamaria con colgajos microquirúrgicos DIEP y conocer las etapas establecidas para la optimización y remodelación de los colgajos como una opción accesible para conseguir una mama estéticamente correcta, de contorno natural y semejante a la mama contralateral.

Material y método. Presentamos 3 casos clínicos representativos que ejemplifican la técnica de modificación en reconstrucción mamaria diferida con colgajo DIEP empleada en el Servicio de Cirugía Reconstructiva del Hospital San Juan de Dios de la Caja Costarricense de Seguro Social (CCSS), en San José, Costa Rica, en el período comprendido entre marzo de 2015 y noviembre de 2019. Dicha técnica establece 3 etapas, siguiendo procedimientos estándar en cada una de ellas con el fin de obtener mejores resultados. La primera etapa es el proceso de evaluación y la realización del colgajo; la segunda es la de remodelación del colgajo y de la mama contralateral; y la tercera es la de reconstrucción del complejo areola-pezones y la utilización de injertos grasos.

Resultados. Describimos 3 pacientes sometidas a mastectomía, intervenidas para reconstrucción mamaria mediante microcirugía con colgajo DIEP. El proceso se llevó a cabo en un periodo de entre 8 y 23 meses desde el inicio de la primera etapa con la realización del colgajo; la segunda etapa en un periodo de 6 meses; y por último, la tercera etapa en un periodo de entre 2 y 17 meses. La edad promedio de las pacientes fue de 50.3 años y todas tuvieron diagnóstico previo de carcinoma ductal infiltrante de mama derecha. Dos tenían un procedimiento quirúrgico previo al DIEP. En todas, la reconstrucción fue diferida: en 2 de ellas secundaria y en 1 primaria, con un tiempo de duración promedio de 16.3 meses para completar las 3 etapas descritas.

Conclusiones. En nuestra experiencia, la técnica de modificación realizada en reconstrucción mamaria diferida con colgajo DIEP mediante 3 etapas, ha demostrado ser una alternativa eficaz y estéticamente viable en países de ingresos medios y bajos, como el nuestro.

Background and objective. The current standard regarding delayed breast reconstruction is with autologous tissue using free perforator flaps, of these, the most widely used is the deep inferior epigastric artery perforator flap (DIEP).

The aim of this paper is to describe our experience in breast reconstruction techniques with microsurgical DIEP flaps describing the stages required for the optimization and remodeling of the flaps as an accessible option to achieve an aesthetically correct breast, with a natural contour and similar to the contralateral breast.

Methods. We describe 3 representative clinical cases which exemplify modification technique in delayed breast reconstruction using a DIEP flap from the Reconstructive Surgery Department at San Juan de Dios Hospital which is part of the Costa Rican Social Security Health Fund (CCSS), in San José, Costa Rica between March 2015 and November 2019. The technique described establish 3 stages following standard procedures in each one of them in order to obtain better results. The first stage is the evaluation process and obtaining the flap; the second stage is remodeling of the flap and the contralateral breast; and the third stage is the reconstruction of the nipple-areola complex and the use of fat grafts.

Results. Three post-mastectomy patients who underwent breast reconstruction through microsurgery with the DIEP flap technique are described. This process was carried out in a period of 8 to 23 months beginning with the first stage with the making of the flap; the second stage in a period of 6 months; and finally the third stage in a period of 2 to 17 months. The average age of the patients was 50.3 years and all had a previous diagnosis of infiltrating ductal carcinoma of the right breast. Two patients had a surgical procedure prior to the DIEP. In all cases the breast reconstruction was delayed: 2 of them secondary and 1 primary, with an average of 16.3 months to complete the 3 stages described here.

Conclusions. In our experience, the technique modification performed in delayed breast reconstruction with DIEP flap using 3 stages has proven to be an effective and aesthetically viable alternative in low- and middle-income countries, such as ours.

Palabras clave Reconstrucción mamaria, Colgajos reconstrucción mamaria, Colgajo DIEP, Injerto graso.

Nivel de evidencia científica 5c Terapéutico
Recibido (esta versión) 15 febrero / 2022
Aceptado 1 abril / 2022

Key words Breast reconstruction, Breast reconstruction flaps, DIEP flap, Fat grafting.

Level of evidence 5c Therapeutic
Received (this version) February 15 / 2022
Accepted April 1 / 2022

Conflicto de intereses: Los autores declaran no tener ningún interés financiero relacionado con el contenido de este artículo.

Financiación: No hubo fuentes externas de financiación para este trabajo.

* Cirujano Plástico, Servicio de Cirugía Reconstructiva.

** Médico General, Unidad de Investigación.

Hospital San Juan de Dios, San José, Costa Rica



Introducción

La reconstrucción mamaria es uno de los procedimientos de mayor relevancia en Cirugía Plástica, en especial después de una mastectomía por cáncer de mama. El objetivo de la reconstrucción mamaria es permitir a la mujer recuperar su imagen y su autoestima, así como ayudarle a superar el estrés psicológico asociado a la pérdida de un órgano tan íntimo como es la mama.⁽¹⁻³⁾

Existen dos métodos principales para la reconstrucción mamaria; uno involucra tejido no autólogo, como las prótesis y los expansores, y el otro método implica el uso de tejidos autólogos, es decir, tejidos propios de la paciente.^(1,2) Además, existe la versión mixta en la que se aprovecha el tejido autólogo y se emplea una prótesis, tal y como sucede en la técnica de colgajo de dorsal ancho más implante.⁽⁴⁾

El colgajo de perforante de epigástrica inferior profunda (DIEP, *Deep Inferior Epigastric Perforator flap*), es un método de reconstrucción autóloga que involucra la transferencia de piel y grasa subcutánea tomando un pedículo vascular en base a la arteria epigástrica inferior profunda y alguna de sus perforantes con preservación del músculo subyacente y su inervación, lo que constituye una de las principales ventajas de esta técnica porque permite mantener la estabilidad biomecánica y el balance muscular del tronco. Este colgajo perforante viene siendo esencialmente una transposición del tejido irrigado y transportado utilizando el colgajo del músculo recto anterior del abdomen pediculado (*TRAM, Transverse Rectus Abdominis Musculocutaneous flap*) o libre, pero sin el uso del músculo recto abdominal.^(2,5)

El procedimiento estándar en los grandes centros especializados en Cirugía Reconstructiva es la reconstrucción mamaria con colgajos libres mediante microcirugía, ya que la cantidad de piel, tejido graso o subcutáneo que puede utilizarse para dar volumen a la mama es amplia, presenta mucha similitud con la región de la mama, facilita el trabajo para el cirujano y en la mayoría de los casos cumple con las expectativas de las pacientes.⁽⁶⁻⁸⁾

En el Hospital San Juan de Dios de la Caja Costarricense de Seguro Social, en San José, Costa Rica, el Servicio de Cirugía Reconstructiva contempla Cirugía Plástica y la Unidad Nacional de Quemados, y realiza aproximadamente entre 180-200 casos de reconstrucción mamaria por año, de los que entre 60-70 casos se llevan a cabo empleando tejido autólogo.

El propósito de este artículo es presentar nuestra experiencia en la optimización y remodelación de los colgajos de reconstrucción mamaria diferida con tejido autólogo para lograr un mejor resultado estético, así como alcanzar una forma más parecida a la mama contralateral, todo ello dividiendo en varias fases este procedimiento tan importante.

Material y método

Presentamos 3 casos clínicos representativos que ejemplifican la modificación técnica en reconstrucción mamaria con tejido autólogo mediante colgajo libre de perforantes de la arteria epigástrica inferior profunda (DIEP) que realizamos en el Servicio de Cirugía Reconstructiva del Hospital San Juan de Dios (HSJD) de la Caja Costarricense de Seguro Social (CCSS) de San José, Costa Rica, en el período comprendido entre marzo de 2015 y noviembre de 2019. Se trata de un proceso de reconstrucción en 3 etapas, que sigue procedimientos estándar en cada una de ellas con el fin de obtener mejores resultados.

Una paciente corresponde a un caso de reconstrucción mamaria diferida primaria posterior a mastectomía sin haber presentado ningún procedimiento de cirugía reconstructiva previo, y las otras 2 tuvieron expansores tisulares fallidos con zonas de reconstrucción irradiadas o radiodermatitis secundaria.

Técnica de reconstrucción

Clasificamos la técnica de reconstrucción en 3 diferentes etapas, lo cual nos permite brindar un seguimiento más adecuado a nuestras pacientes (Fig. 1A).

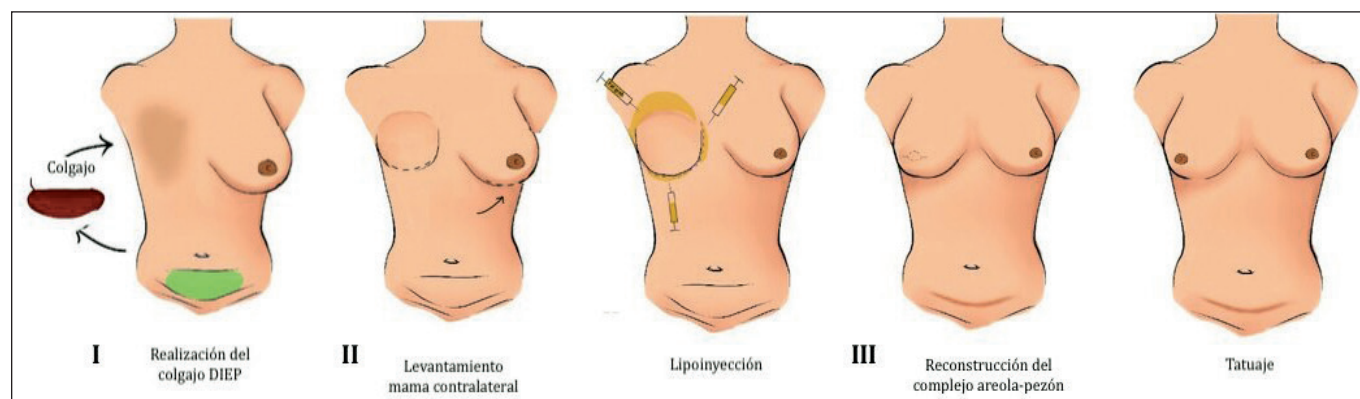


Figura 1. A. Proceso de reconstrucción mamaria con colgajo DIEP en 3 etapas.

Etapa I. Realizamos en primer lugar una serie de estudios preoperatorios del tejido abdominal inferior de las pacientes, incluyendo la piel y el tejido vascular, para asegurar una mayor posibilidad de éxito, tanto en la zona donadora como en la receptora. Llevamos también a cabo evaluaciones clínicas subjetivas basadas en el llenado capilar de la piel, la temperatura y el color de la piel. Se considera la condición de cada paciente y las características anatómicas, incluido el tamaño, la ubicación y el trayecto intramuscular de las perforantes mediante evaluaciones con métodos objetivos como el ultrasonido doppler y el angiotac.^(6,9,10) El ultrasonido doppler brinda información detallada sobre la ubicación, el tamaño y el flujo de los vasos perforantes, así como información con respecto al grosor del tejido adiposo, cicatrices, curso inusual de los vasos y sobre la obstrucción del pedículo.⁽⁸⁾

Una vez completados los estudios preparatorios, procedemos a realizar el marcaje preoperatorio (Fig.1B). Para ello la paciente debe estar tanto en bipedestación como en decúbito supino. Mediante ultrasonido doppler vascular portátil de 8 MHZ localizamos de 2 a 3 perforantes, las cuales se encuentran frecuentemente de 2 a 4

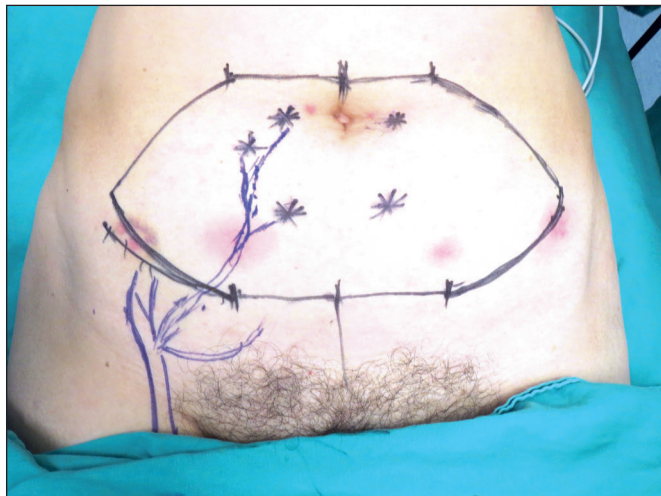


Figura 1. B. Marcaje intraoperatorio para realización de colgajo DIEP, etapa I.

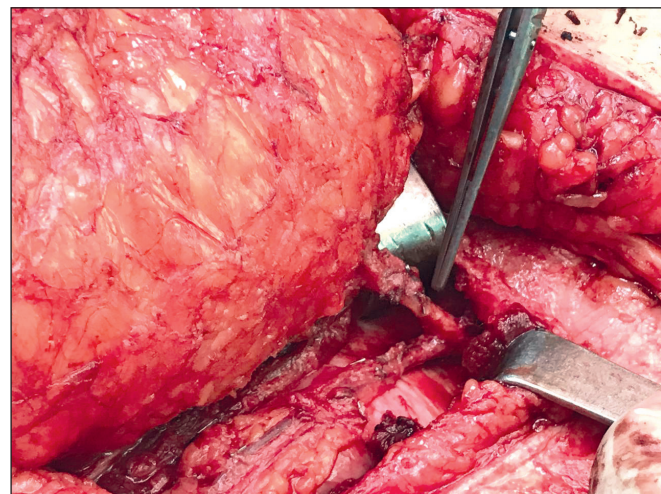


Figura 1. C. Localización de perforante de vasos epigástricos inferiores profundos.

cm de la cicatriz umbilical, y luego, siguiendo el patrón regular del músculo recto abdominal de cada lado, se crea una paleta cutánea con las medidas previas de cada paciente, las cuales se realizan tomando en cuenta la anchura, la altura y la proyección de la mama sana o de la mama que se desea crear.⁽⁸⁾

En el quirófano, colocamos a la paciente en posición de decúbito supino con los brazos al lado del tronco, lo que permite al cirujano acceder al tórax y al abdomen. Seguidamente se realiza la incisión y disección de la piel y del tejido subcutáneo hasta localizar las perforantes, ingresando a la fascia muscular, siguiendo el trayecto de cada una, incidiendo y disecando el músculo recto abdominal escogido hasta localizar los vasos epigástricos inferiores profundos (Fig.1C). Una vez localizados, se disecciona el vaso y se libera el colgajo de la parte más distal para tener un pedículo con la mayor longitud posible (Fig.1D), que generalmente oscila entre 9 y 14 cm.^(8,11)

Posteriormente debemos considerar la ubicación y la disección de los vasos receptores, siendo los mamarios internos los de elección en la reconstrucción mamaria con tejido autólogo ya que tienen una ubicación central, resistencia relativa a la aterosclerosis, sufren una menor afectación después de la radioterapia y permiten una mejor inserción del colgajo.^(6,11) Para ello, se disecciona en tórax la región paraesternal al lado de la cicatriz de mastectomía, seguidamente se retira el cartílago costal y se localizan los vasos mamarios internos (Fig.1E), ligando sus ramas de una o dos costillas para tener un buen pedículo receptor y realizar la anastomosis microquirúrgica. Una vez realizada, el colgajo adquiere forma de inserción y puede asegurarse en su posición con grapas quirúrgicas.

Las pacientes permanecen hospitalizadas la noche postoperatoria para monitorización.

Etapa II. Después de un postoperatorio mínimo de 6 meses, realizamos la segunda etapa de la reconstrucción mamaria que corresponde a la remodelación del colgajo

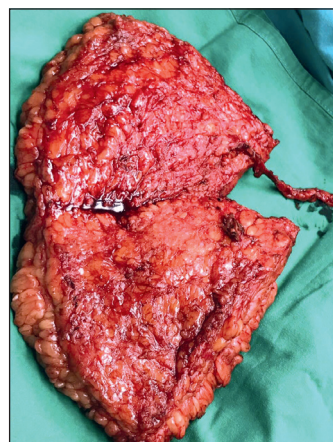


Figura 1. D. Obtención del colgajo DIEP, etapa I.

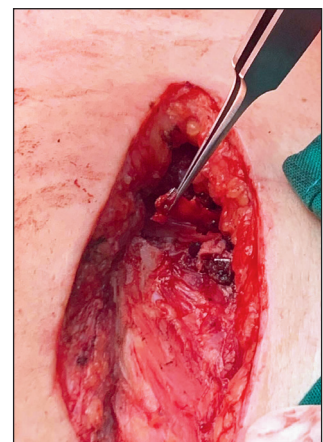


Figura 1. E. Localización de vasos mamarios internos, etapa I.

y de la mama contralateral, ya sea realizando una mastopexia, una reducción mamaria o una mastopexia con implante como procedimiento de simetrización.

Iniciamos esta etapa de reconstrucción realizando una primera sesión de lipoinyección. Esta es una técnica esencial en el remodelado mamario ya que permite aumentar la mama, corregir o mejorar los defectos residuales en el colgajo asociados a la cirugía previa, así como la simetrización de la mama contralateral. Además, mejora la calidad de la piel y la textura del tejido celular subcutáneo.^(12,13)

El tejido graso que será utilizado para el injerto se obtiene mediante aspirado, siendo las principales zonas donadoras los flancos abdominales y la región periumbilical. Tras un periodo de 20 minutos, se separa la grasa mediante decantación.⁽¹²⁾ El injerto graso tiene un volumen promedio de entre 100 y 200 cc de grasa pura en cada mama, el cual se introduce en pequeñas cantidades utilizando cánulas de 2 y 2.5 mm en el tejido subcutáneo, subdérmico y en el músculo. En congruencia, seguimos las recomendaciones internacionales para lipoinfiltración mamaria, según las cuales, cuanto más pequeños sean los “espaguetis” de tejido graso inyectado, mayor será la posibilidad de revascularización y menor el riesgo de necrosis.^(13,14)

En algunos casos es necesario realizar una segunda sesión de lipoinyección ya que el porcentaje de reabsorción grasa varía entre un 10 y un 50%; para ello se debe contar con un diferimiento de entre 3 y 6 meses a fin de disminuir la respuesta inflamatoria en el área.⁽¹³⁾

La simetrización de la mama contralateral puede realizarse mediante diferentes técnicas conocidas, como mastopexia, reducción, injerto graso o colocación de implantes, dependiendo de la necesidad de cada paciente.

Etapa III. Denominamos a esta tercera etapa la etapa de detalles, ya que se realiza la reconstrucción del complejo areola-pezones (CAP).

Tras la segunda sesión de lipoinyección en varias zonas de la mama, adecuando el volumen y la proyección del seno necesarios para obtener mejores resultados estéticos, y una vez conseguida la simetrización del seno contralateral, se recomienda un periodo de espera de 6 meses para poder realizar la reconstrucción del CAP.⁽¹⁶⁾ El pezón, en todas las pacientes, fue reconstruido con la técnica C-V colgajos locales.⁽¹⁶⁾

Hay que tener en cuenta que cada procedimiento que se realiza en nuestro Servicio mediante el uso de esta técnica en 3 etapas para optimizar el contorno mamario, lleva un período de acomodación, el cual debe ser respetado, lo que lleva a un lapso aproximado de 2-6 meses entre cada etapa.^(1,5)

Presentación de casos

Caso 1. Mujer de 52 años de edad con diagnóstico de carcinoma ductal infiltrante derecho, que se abordó en enero del 2015 realizando mastectomía total con linfadenectomía axilar y radioterapia. De forma inmediata, se colocó expansor tisular que inicialmente se infiltró hasta su límite, aproximadamente 450 cc; sin embargo, tras la radioterapia, la paciente presentó dolor, enrojecimiento e hipersensibilidad de la zona. En enero del 2016 sufrió dehiscencia de la herida y extrusión del expansor.

El caso fue valorado por el Servicio de Cirugía Reconstructiva y se decidió realizar reconstrucción mamaria mediante colgajo DIEP en febrero del 2018.

La segunda etapa de remodelación del colgajo y lipo inyección se realizó 6 meses después (agosto de 2018) mediante lipoinyección de 200 cc, perimamaria, para mejorar la piel de la zona. En este momento se llevó a cabo también la simetrización de la mama contralateral.

Dos meses después (octubre de 2018) se realizó la tercera etapa: la reconstrucción del pezón con colgajo C-V local con excelentes resultados. La paciente decidió realizar tatuaje de la areola 6 meses después para completar la reconstrucción del CAP (Fig 2. Caso 1. A-G).

Caso 2. Mujer de 50 años de edad con diagnóstico de carcinoma ductal infiltrante en mama derecha a la que se le realizó mastectomía radical modificada con disección axilar en el año 2015, completando el tratamiento oncológico con quimioterapia y radioterapia sin complicaciones en ese mismo año.

Fue referida a la consulta externa de Cirugía Reconstructiva donde, al realizar una evaluación general se decidió realizar cirugía reconstructiva con expansor tisular que se colocó en agosto de 2015. Posteriormente, en enero de 2016, se realizó cambio de expansor a implante mamario, sin embargo, la paciente no estaba contenta con el resultado.

En noviembre de 2018 se realizó extracción del implante y reconstrucción mamaria mediante microcirugía con colgajo DIEP. La paciente presentó una pequeña zona de necrosis en el borde inferior del colgajo a las 48 horas de postoperatorio, por lo que se le realiza resección y plastia de la zona.

A los 6 meses (mayo de 2019) se realiza la segunda fase, en la que se injertan 150 cc de grasa y la simetrización de la mama contralateral.

La tercera etapa se lleva a cabo 1 año después mediante reconstrucción de pezón con la técnica de colgajo C-V local y una nueva lipoinyección de 150 cc. Al momento de la redacción de este artículo la paciente no se ha realizado aun el tatuaje de la areola (Fig. 3. Caso 2. A-F).

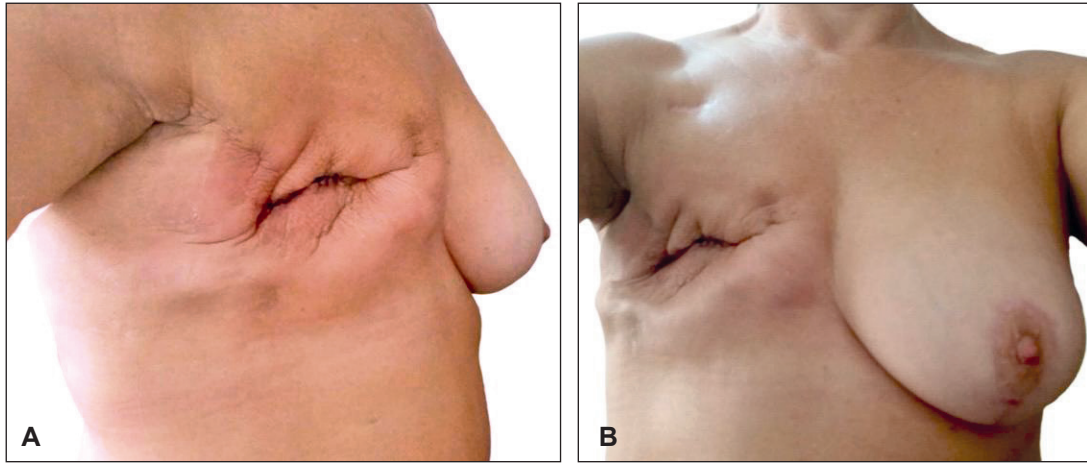
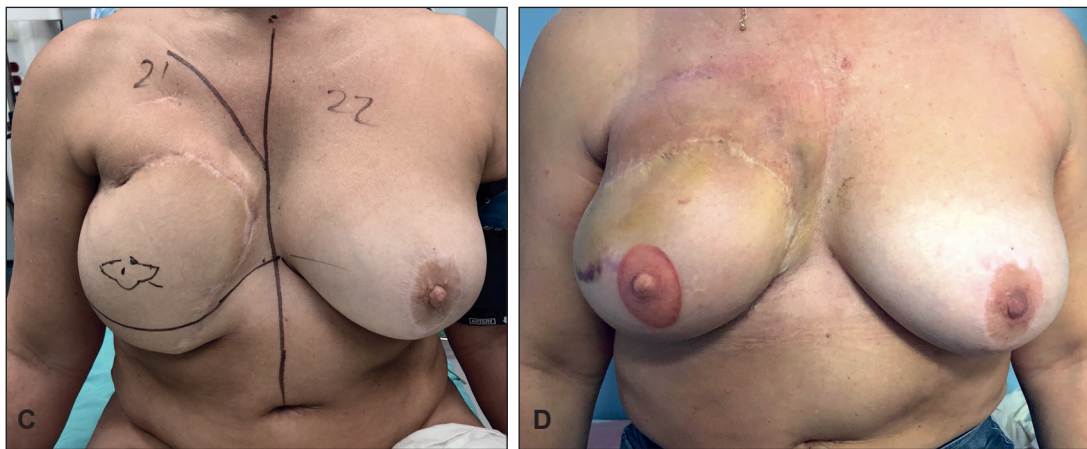
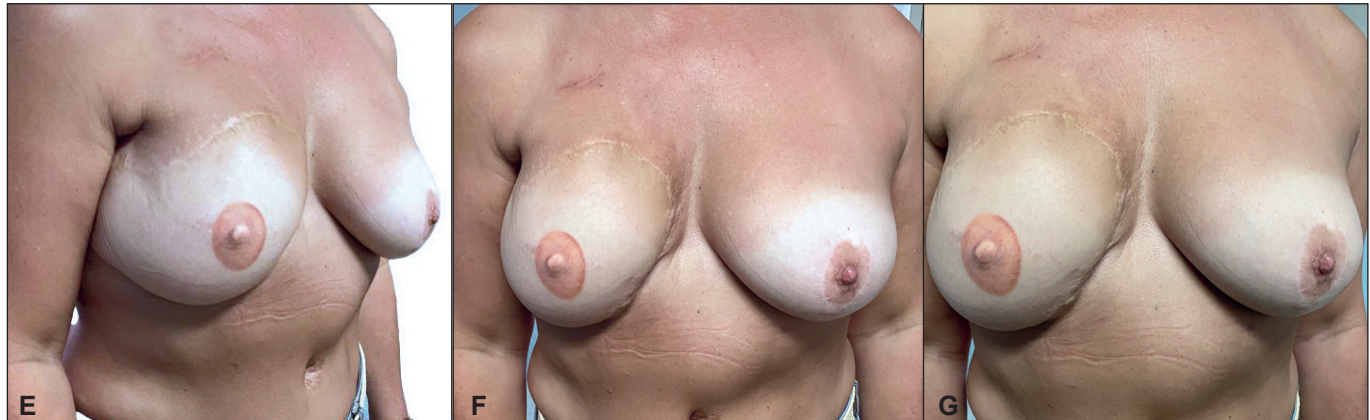
Figura 2. Caso 1. A. Mujer de 52 años antes de la realización de colgajo DIEP. B. Antes de la realización de colgajo DIEP.



C. Antes de la reconstrucción del complejo areola-pe-zón, etapa III. D. Una semana después de la realización del tatuaje.



E-G. Seis meses después de la realización del tatuaje.

Caso 3. Mujer de 49 años de edad con diagnóstico de carcinoma ductal infiltrante de mama derecha, abordado en julio de 2016 mediante mastectomía radical modificada. La paciente completó el tratamiento oncológico con quimioterapia y radioterapia ese mismo año.

Se presenta al Servicio de Cirugía Reconstructiva 20 meses después (en 2018) para reconstrucción mamaria diferida. Se le explican las diferentes opciones de re-

construcción tomando en cuenta la forma y tamaño de su mama sana, y se le expone como mejor opción el uso de un colgajo de tejido autólogo debido a la retracción de la piel provocada por la radioterapia. La paciente acepta, por lo que se realiza la intervención en marzo de 2018 con colgajo DIEP.

La segunda fase se lleva a cabo 6 meses después (septiembre de 2018) mediante lipoinyección de 200 cc de tejido graso en ambas mamas.

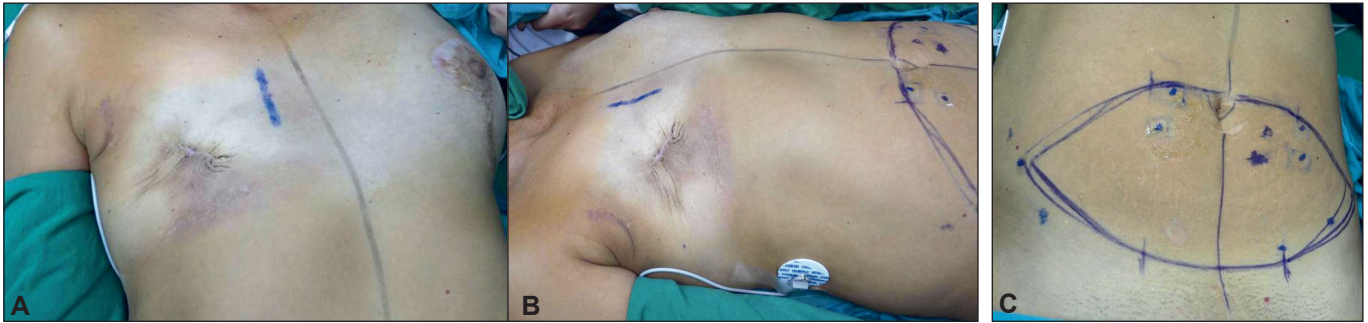
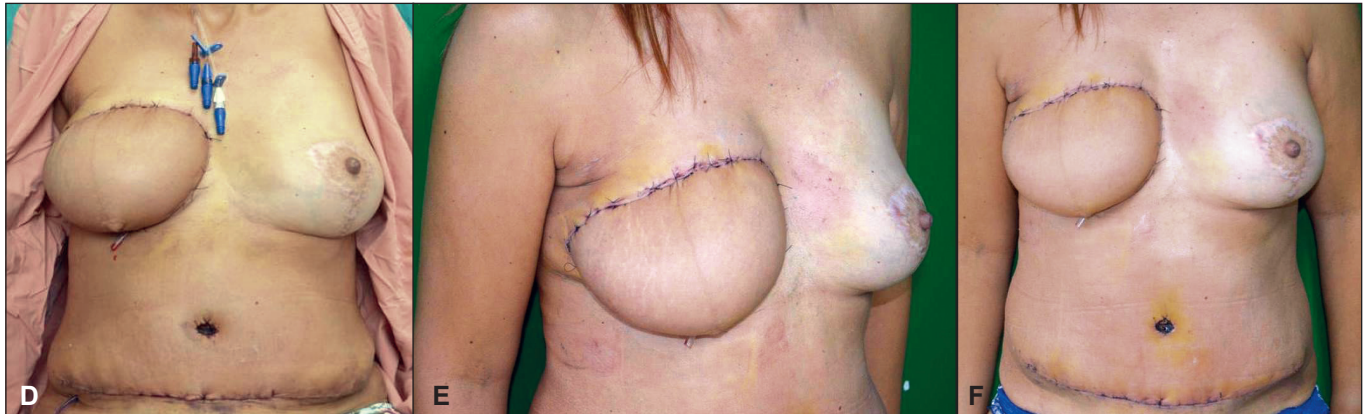
Figura 3. Caso 2. A y B. Mujer de 50 años antes de la realización de colgajo DIEP.

C. Marcaje del colgajo DIEP.



D-F. Posterior a la realización del colgajo DIEP.

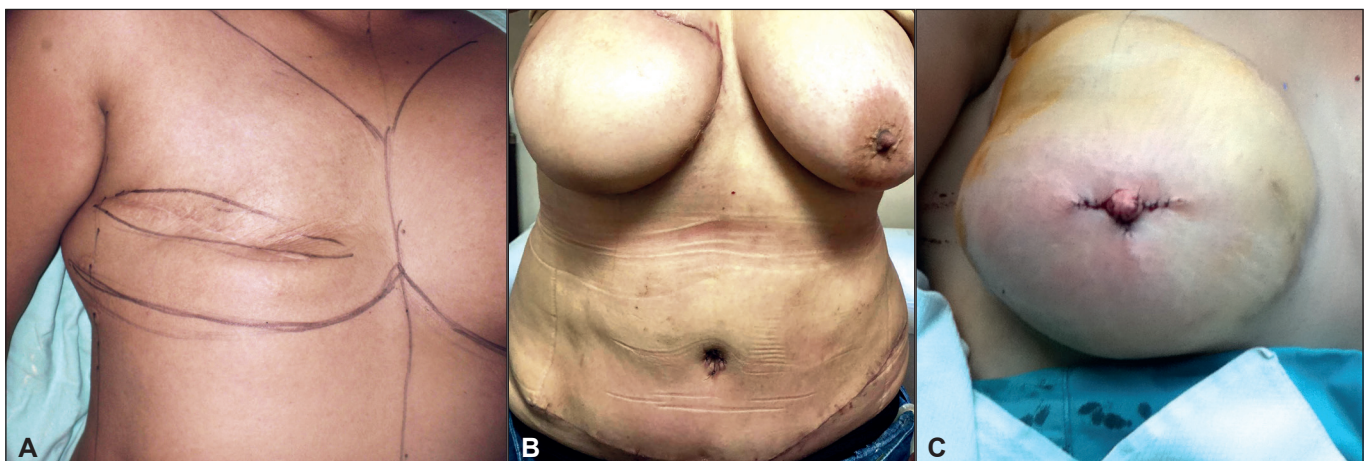
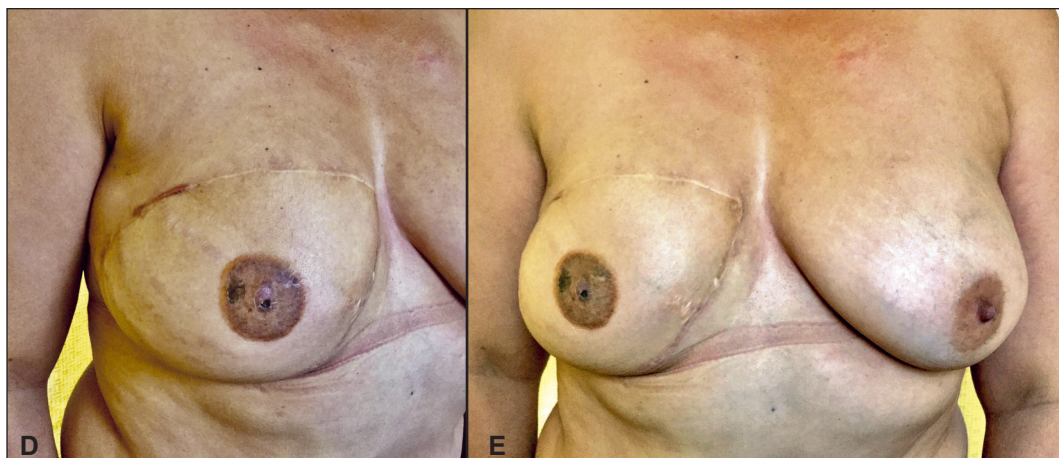


Figura 4. Caso 3. A. Mujer de 49 años antes de la realiza- B. Posterior a la realización de colgajo DIEP. C. Posterior a la reconstrucción del pezón.



D y E Posterior a la realización del tatuaje, 1 año después.

En febrero de 2020 se realiza la reconstrucción del pezón mediante la técnica de colgajos locales C-V. Seis meses después se realizó tatuaje de la areola para completar la reconstrucción del CAP (Fig. 4.Caso 3. A-E)

Resultados

El rango de edad de las 3 pacientes presentadas osciló entre 49 y 52 años (media 50.3 años).

Todas fueron intervenidas inicialmente mediante mastectomía radical unilateral por presentar un carcinoma ductal infiltrante derecho. En 1 caso, la paciente recibió tratamiento adyuvante con radioterapia y 2 casos recibieron quimioterapia y radioterapia. El 66.6% de los casos (2 pacientes) tenían un procedimiento anterior: una paciente con expansor tisular fallido y la otra con colocación de expansor y cambio a implante mamario (Tabla I).

La reconstrucción mamaria fue diferida en los 3 casos, en 2 de ellos secundaria y en 1 primaria, mediante la técnica de colgajo DIEP (Tabla I), con un promedio de lapso de tiempo entre mastectomía y reconstrucción mamaria de 34 meses (rango entre 0 a 45 meses). El lapso de tiempo entre la primera y la segunda fase de reconstrucción fue de 6 meses en todos los casos, mientras que el promedio de lapso de tiempo entre la segunda y la tercera fase fue de 10.3 meses (rango entre 2 a 17 meses) (Tabla II).

El tiempo promedio del proceso de reconstrucción mamaria en los 3 casos fue de 16.3 meses (rango entre 8 y 23 meses) (Tabla II).

En 2 pacientes (66%) no se presentó ningún tipo de complicación postquirúrgica y 1 paciente presentó una pequeña zona de necrosis grasa parcial localizada (Tabla I).

Discusión

El Hospital San Juan de Dios pertenece a la Caja Costarricense de Seguro Social, principal entidad que provee servicios de salud al 99% de la población en nuestro país. Contar con un Sistema de Salud Estatal genera grandes ventajas a la salud pública, como la asistencia médica general, especializada y quirúrgica, permitiendo opciones terapéuticas a toda la población incluso a los pacientes que no tienen los medios económicos para pagar un seguro médico. Sin embargo, este sistema no se encuentra libre de limitaciones, particularmente en países en vías de desarrollo como el nuestro que generan priorización de recursos, aspecto que puede restringir el acceso y disponibilidad de ciertas técnicas, instrumentos o tratamientos en poblaciones específicas.

Nuestro Hospital es un hospital general clase A que cuenta con todas las especialidades médico-quirúrgicas para atender patologías del tercer nivel de atención en adultos. Tiene una población adscrita de 963.708 personas y cuenta con 683 camas de hospitalización y 18 salas de operaciones. El Servicio de Cirugía Reconstructiva cuenta con 18 camas de hospitalización, y es referencia nacional en Costa Rica para reconstrucción mamaria. Al año se atienden aproximadamente 200 casos de pacientes referidas tras sufrir unamastectomía.⁽¹⁸⁾

En la mayoría de los centros, la reconstrucción mamaria se realizaba de forma diferida y respetando un periodo de varios meses después del tratamiento oncológico; sin embargo, de acuerdo con las últimas publicaciones, la tendencia en los últimos años es realizar la reconstrucción inmediata.⁽¹⁹⁾ Esta puede verse limitada debido a la dificultad en la logística de la programación conjunta

Tabla I. Resumen de casos

Caso	Diagnóstico	Tratamiento adyuvante	Procedimiento anterior	Reconstrucción mamaria	Procedimiento de reconstrucción	Complicaciones
1	Carcinoma ductal infiltrante	Radioterapia	Expansor fallido	Diferida secundaria	DIEP	No hubo
2	Carcinoma ductal infiltrante	Radioterapia Quimioterapia	Expansor fallido, colocación de implante mamario	Diferida secundaria	DIEP	Necrosis grasa parcial localizada
3	Carcinoma ductal infiltrante	Radioterapia Quimioterapia	No hubo	Diferida primaria	DIEP	No hubo

Tabla II. Lapsos de tiempo entre etapas de reconstrucción mamaria

	Mastectomía a Etapa I	Etapa I a Etapa II	Etapa II a Etapa III
Caso 1	37 meses	6 meses	2 meses
Caso 2	45 meses	6 meses	12 meses
Caso 3	20 meses	6 meses	17 meses

con los equipos quirúrgicos implicados, especialmente si se decide una técnica de reconstrucción autóloga microquirúrgica. Además, las complicaciones pueden estar asociadas a un mayor tiempo quirúrgico, que podría conllevar una mayor morbilidad para la paciente.^(3,19)

En nuestro Servicio realizamos más reconstrucciones mamarias autólogas microquirúrgicas diferidas que inmediatas debido a la mayor cantidad de pacientes con indicación de radioterapia. Tal y como respalda la literatura, esta opción es considerada la más adecuada en las pacientes que han recibido radioterapia, ya que el riesgo de complicaciones derivadas de la misma es mayor.⁽¹⁹⁾ Además, consideramos que al retrasar la reconstrucción mamaria se reduce la predisposición a desarrollar complicaciones locales, principalmente en las pacientes que han recibido radioterapia. Como también menciona la literatura, esperar un periodo de tiempo después de la mastectomía permite que los tejidos conservados se normalicen, superando la fase inflamatoria.⁽³⁾ Esto nos permite evitar el deterioro de la mama reconstruida secundario a la fibrosis inducida por la radiación.

El procedimiento estándar en la reconstrucción mamaria diferida es hoy en día la microcirugía con tejido autólogo.⁽⁶⁻⁸⁾ Existen diversas técnicas, como el colgajo músculo cutáneo abdominal con isla transversa de piel (*TRAM - Transverse Rectus Abdominis Musculo cutaneous flap*), el colgajo de perforante de la arteria glútea superior (*SGAP - Superior Gluteal Artery Perforator flap*) y el colgajo transversal de gracilis superior (*TUG - Transverse Upper Gracilis flap*), sin embargo, el procedimiento de elección según la literatura actual es la reconstrucción con colgajo DIEP.⁽⁴⁾ Esta técnica no es la más realizada en nuestro servicio debido a su complejidad, el tiempo quirúrgico y la experiencia del cirujano reconstructivo, sin embargo, creemos que es la técnica de elección ya que el tejido graso abdominal es de características muy similares al tejido de la mama y nos proporciona el volumen deseado.^(4,11) Además, genera menos dolor local, previene las hernias postquirúrgicas y disminuye los problemas funcionales de la pared abdominal.⁽¹¹⁾

Hemos realizado 14 casos de reconstrucción mamaria con el colgajo DIEP desde el 2015⁽¹⁸⁾ en un lapso de aproximadamente 24 meses, a diferencia de lo mencionado en la literatura donde el proceso reconstructivo total reporta una duración media de 16 meses.⁽¹⁾ Esto podría atribuirse, como hemos mencionado antes, a que nuestro centro cuenta con 18 salas de operaciones para todas las especialidades quirúrgicas, por lo que el coordinar el uso de sala de operaciones, especialmente para cirugías con tiempos prolongados, es un reto.

A pesar de que en nuestro centro la reconstrucción mamaria se divide en 3 etapas, cada procedimiento rea-

lizado forma parte del proceso de reconstrucción descrito en la literatura. Los casos expuestos en este artículo permiten apreciar que el procedimiento utilizado es respaldado por otras publicaciones; un ejemplo de ello es la utilización del ultrasonido doppler de 8 MHz en la identificación del territorio perforante óptimo para realizar el marcaje.⁽⁸⁾

En algunas etapas hemos adaptado los procedimientos a nuestro medio, por ejemplo en la segunda etapa, específicamente en el proceso de lipoinyección, en el que el tejido graso obtenido mediante aspirado se procesa únicamente mediante decantación antes de ser infiltrado. A pesar de que la literatura describe que el procesamiento mediante centrifugación aumenta la viabilidad del tejido, en nuestro medio no contamos con el equipo para realizar dicha técnica.⁽¹³⁾

De acuerdo con nuestra práctica, hemos determinado que la optimización y remodelación de los colgajos de reconstrucción mamaria diferida con tejido autólogo dividida en etapas, es una técnica viable que se adapta a la realidad de nuestro país. Considerando lo desarrollado con anterioridad, resulta oportuno mencionar que aunque presentamos tiempos de reconstrucción mamaria más prolongados de lo publicado en la literatura, el hecho de contar con un sistema de salud pública permite que las mujeres con mastectomía, independientemente de su estatus económico, puedan ser intervenidas con cirugías reconstructivas de calidad que probablemente no se podrían realizar de otra manera en nuestro medio.

Conclusiones

En nuestra experiencia, la técnica de modificación realizada en reconstrucción mamaria diferida con colgajo de la arteria epigástrica inferior profunda (DIEP) mediante la estandarización en 3 etapas, ha demostrado ser una alternativa eficaz y con resultados estéticamente viables en países de ingresos medios y bajos, como el nuestro, donde las limitaciones presupuestarias que generan priorización de recursos no permiten que el proceso de reconstrucción se realice en periodos de tiempo más cortos.

Dirección del autor

Dr. Joaquín Sánchez Caballero
Servicio de Cirugía Plástica
Hospital San Juan de Dios
Paseo Colón, Merced
San José
Costa Rica
Correo electrónico: joaquisanchezc@gmail.com

Bibliografía

1. **Fidalgo Rodríguez F, Redondo Camacho A., Dean Ferrer A., Rioja Torrejón L.F.** Remodelación de los colgajos TRAM libres y DIEP. *Cir. plast. iberolatinoam* 2007; 33(1):37-48.
2. **Sepúlveda Pereira S.** Reconstrucción mamaria. *Rev Médica Clínica Las Condes*. 2016;27(1):65-75.
3. **Oiz Gil B.** Reconstrucción mamaria y beneficio psicológico. *An-SistSanitNavar*. 2005;28(2):19-26.
4. **Sánchez Caballero J, Fonseca Portilla G.** Guías para la Reconstrucción mamaria Post Cáncer. En: Consenso Nacional de especialistas en cáncer, Costa Rica., Primera edición, Consenso Costarricense sobre Prevención, diagnóstico y tratamiento del cáncer mamario. Costa Rica 2016. Pp. 99-109.
5. **Herrera Rincón J, Zambrano Arenas MD, Giraldo Serna D, Valero Peralta J.** En que estamos de reconstrucción de mama. *SciEducMed J*. 2021;2:18-28.
6. **Salgarello M, Barone-Adesi L, Visconti G.** Double-Pedicle DIEP and SIEA Flaps and Their Application in Breast Reconstruction. *BreastReconstr - CurrTech*. 2012;177-194.
7. **Cabrera Sánchez E, Redondo Camacho A, Dean Ferrer A, Benítez I Gomá JR, et al.** Satisfacción en pacientes con reconstrucción mamaria con colgajo D.I.E.P. *Cir. plast. iberolatinoam*. 2006;32(3):169-178.
8. **Hamdi M, Rebecca A.** The Deep Inferior Epigastric Artery Perforator Flap (DIEAP) in Breast Reconstruction. *Semin Plast Surg*. 2006;20(2):95-102.
9. **Lee KT, Mun GH.** Perfusion of the diep flaps: A systematic review with meta-analysis. *Microsurgery*. 2018;38(1):98-108.
10. **McNally R, Rimler J, Laurence V, Z Paydar K, A Wirth G.** Comparative Perfusion Analysis of Free Muscle-Sparing Versus Pedicle Transverse Rectus Abdominis Myocutaneous (TRAM) Flaps in Vivo in the Peri-Operative and Late Post-Operative Periods. *World J Plast Surg* 2017;6(2):144-151.
11. **Lozano JÁ, Escudero FJ, Colás C.** Reconstrucción mamaria con colgajos microquirúrgicos de perforantes. *AnSistSanitNavar*. 2005;28(2):73-79.
12. **Serra-Renom JM.** Aplicaciones de la inyección de grasa en cirugía plástica reparadora y estética. Nuestra evolución y estado actual. *Cir. plast. iberolatinoam*. 2013;39(1):3-7.
13. **Meruane Naranjo M.** Lipoinyección: Conceptos básicos y aplicación clínica. *Rev Médica Clínica Las Condes*. 2016;27(1):93-106.
14. **Maione L, Caviglioli F, Vinci V, Lisa A, Barbera F, et al.** Fat Graft in Composite Breast Augmentation with Round Implants: A New Concept for Breast Reshaping. *Aesthetic Plast Surg*. 2018;42(6):1465-1471.
15. **Navarro R, Torreblanca L, Enríquez A.** Mastopexia de aumento, técnica de quinta generación. *Cir. plast. iberolatinoam* 2008;34(2):89-100.
16. **Vucovich M, Khosla RK.** Breast Augmentation., *Selected Readings in Plastic Surgery*. 2013; Vol. 11
17. **Losken A, Mackay G, Bostwick JJ.** Nipple Reconstruction Using the C-V Flap Technique: A Long-Term Evaluation. *Plast ReconstrSurg*. 2001;108(2):361-369.
18. **Datos propios del Servicio de Cirugía Reconstructiva del Hospital San Juan de Dios, 2015-2021.**
19. **Capitán del Río I, Rodríguez Cano MA, Cámara Pérez J, Sánchez Andújar MBS.** Reconstrucción mamaria en el cáncer de mama: actualización. *CirAndal*. 2021;32(2):160-167.