

Tumor triquilemal proliferante (Proliferating Trichilemmal Tumor)

Fulin Yu-Tseng¹, Mónica Chaves-Lavagni², Jose Pablo Zúñiga-Zúñiga³ y Alejandro Cob-Guillén⁴

Resumen

El tumor triquilemal proliferante es una dermatosis tumoral poco frecuente y derivada de la capa externa de la raíz del folículo piloso. Generalmente, es de características benignas, tiende a ser recidivante y se han reportado casos de transformaciones malignas en la bibliografía mundial. El caso trata de una paciente femenina de 59 años, con una neoformación exofítica nodular lobulada de crecimiento lento en piel cabelluda, de 5 años de evolución, con recidivas después de 3 cirugías. No se documentó compromiso óseo ni cerebral en los estudios de gabinete. La biopsia mostró proliferación de nidos de células escamosas en dermis, separados por bandas de tejido fibroso de la epidermis. El abordaje quirúrgico es el tratamiento de elección de esta patología.

Descriptor: tumor triquilemal proliferante, quiste triquilemal, neoformación.

Abstract

Proliferating trichilemmal tumor is a rare cutaneous neoplasm originating from the outer root sheath of a hair follicle. It is usually benign, tends to recur and cases of malignant transformations have been reported in worldwide literature. Our case relates to a 59-year-old female with a slow-growth exophytic nodular lobulated tumor with a 5-year development and recurrences after 3 previous surgeries. Clinical imaging showed no skull or cerebral involvement. The biopsy showed proliferating squamous cell clusters in dermis separated by fibrous tissue in the epidermis. Surgical excision is the best choice of treatment for this disease.

Afiliación de los autores: ¹Postgrado de Dermatología, Universidad de Costa Rica. ²Servicio de Dermatología y ³Servicio de Patología, Hospital San Juan de Dios. ⁴Médico general.

Trabajo realizado en: Servicio de Dermatología, Hospital San Juan de Dios, CCSS.

✉ alejandro.cobg@gmail.com

Keywords: Proliferating trichilemmal tumor; trichilemmal cyst; neoformation.

Fecha recibido: 27 de noviembre de 2014

Fecha aceptado: 19 de febrero de 2015

El tumor triquilemal proliferante es de crecimiento lento; puede evolucionar en 4 - 50 años; afecta a mujeres de edad media y adultos mayores. Se deriva de la capa externa de la raíz del folículo piloso,¹ generalmente es benigno, aunque hay reportes de casos de transformación maligna.^{2,3} El 90% se encuentra en la piel cabelluda, pero se ha descrito en distintas topografías como: muñecas, codos, monte de venus (pubis), vulva, glúteos, tórax, frente, entre otros.^{4,5} Generalmente los tumores son pequeños, alrededor de los 2 cm, pero pueden alcanzar hasta los 25 cm de diámetro. Fueron descritos por primera vez en 1966, por Wilson-Jones, pero hasta 1983 Saida *et al* los definieron en tres estadios: quiste triquilemal (estadio adenomatoso), tumor triquilemal proliferante (estadio epiteliomatoso), y tumor triquilemal proliferante maligno (estadio carcinomatoso).^{2,5}

Se presenta el siguiente caso por ser una patología muy poco frecuente a nivel mundial, y constituir para el país un aporte al conocimiento médico dermatológico del personal de salud que labora en clínicas y hospitales.

Descripción del caso

Se trata de una paciente femenina de 59 años, vecina de Pérez Zeledón, ama de casa, casada, que se presenta al Servicio de Dermatología del Hospital San Juan de Dios, con una historia de 5 años de evolución de presentar una neoformación única, exofítica, lobulada, con dimensiones de 10 cm x 7 cm, con algunas costras amarillentas, de superficie lisa, de color rosado, con telangiectasias, localizada en zona parieto - occipital derecha, sin síntomas asociados (Figura 1). La paciente había sido intervenida en varias ocasiones en otro centro médico y presentaba recidivas.

La paciente no manifiesta antecedentes personales patológicos relacionados con la patología. Durante el examen físico no se encontró ninguna alteración por aparatos ni sistemas, ni se palpó ganglios linfáticos regionales o sistémicos.

Se realiza exámenes de laboratorio que estuvieron dentro de los límites normales para la edad y sexo. Se efectúa una radiografía de cráneo que permite observar aumento de la densidad del tejido blando de la región parietal derecha,

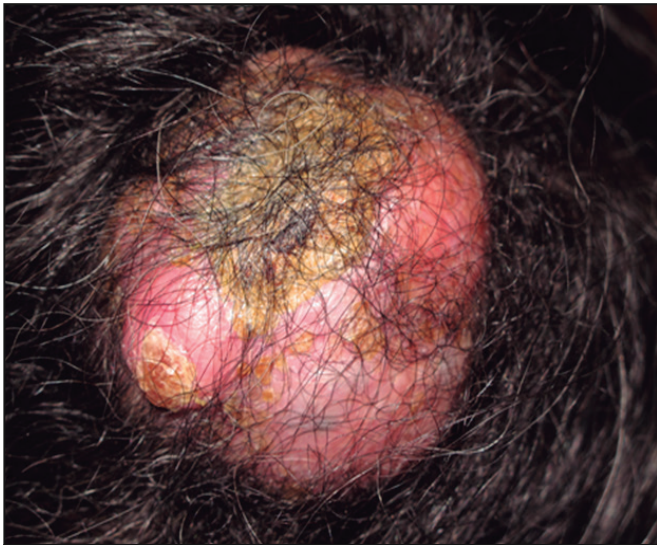

Figura 1. Tumor triquilemal proliferante en cuero cabelludo.

Hallazgo clínico: neoformación, exofítica, lobulada, de 10 cm x 7 cm, con costras amarillentas, de superficie lisa, color rosado, con telangiectasias, localizada en zona parieto-occipital derecha

sin evidente erosión ósea; no se evidencia calcificaciones patológicas. La radiografía de tórax es normal.

Se toma una biopsia de la lesión que reporta tumor pilar proliferante, lo que sugiere un tumor benigno que surge de un quiste tíquidermal, por lo cual se practica la resección completa por el Servicio de Cirugía Plástica, debido a su tamaño, más la colocación de un autoinjerto de espesor total, sin complicaciones. Se realiza una resección en huso, incluyendo tejido celular subcutáneo, y se envía a patología para su análisis microscópico. El reporte de la biopsia describe en la dermis un tumor formado por lóbulos bien delimitados de epitelio escamoso, no infiltrativos, con algunas cavidades quísticas en corte de bajo aumento (Figura 2). Además, se observa células escamosas que conforman el tumor con atipia mínima y queratinización de tipo pilar, en ausencia de granulosa (Figura 3).

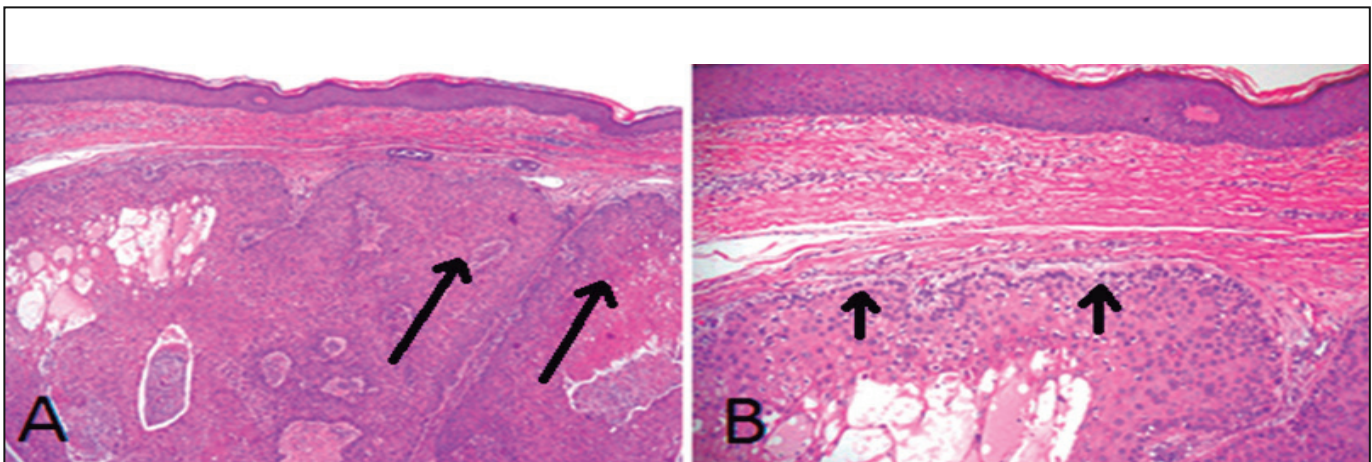


Figura 2. Hallazgo histológico en tinción de hematoxilina y eosina a bajo aumento.

Se muestra en la dermis un tumor formado por lóbulos bien delimitados de epitelio escamoso, no infiltrativos, con algunas cavidades quísticas (A y B).

Posterior a la resección del tumor, se hace una tomografía axial computarizada de cerebro, con la cual se descartan metástasis en encéfalo y lesiones en ventana ósea. Se realiza una centellografía ósea con tecnecio 99m, sin evidencia de metástasis osteoblástica. En la cita control, 8 meses después de la resección de la tumoración, la paciente no presenta recidiva local.

Discusión

El tumor triquilemal proliferante, también conocido en otras nomenclaturas como: tumor pilar, pilomatrixoma invasivo, trichoclamydocarcinoma, quiste epidermoide proliferante, tumor de matriz del pelo gigante,^{6,7} es un tumor de anexos, que debe diferenciarse principalmente de carcinoma de células escamosas, pilomatrixoma, hidroadenoma de células claras, hiperplasia de células epiteliomatosas, cilindroma, quiste dermoide, tricoblastoma, entre otros.^{5,8} Se ha descrito el desarrollo sobre lesiones preexistentes, como quiste pilar, nevus sebáceo y virus del papiloma humano,^{1,6} y también como una complicación de un traumatismo o proceso inflamatorio.⁵

Histológicamente, se caracteriza por proliferación de células escamosas y basaloides con queratinización triquilemal abrupta, calcificación y varios grados de atipia citológica, de aspecto de células agresivas, pero evolución benigna con bordes bien delimitados y sin invasión de estructuras adyacentes.^{4,8} En este caso, la ausencia de lesiones premalignas en epidermis, con queratinización triquilemal, sugirió el diagnóstico de tumor triquilemal proliferante.

El tratamiento de elección es la excisión quirúrgica con 1 cm de margen de seguridad, para realizar una resección completa bajo anestesia local y seguimiento posterior. Esto posibilita evitar las constantes recidivas y evolución a un estadio carcinomatoso, aunque la mayoría de los casos es benigna y la transformación maligna es rara.^{2,4,5,6} La cirugía micrográfica de Mohs ha sido un procedimiento utilizado con éxito para reducir la recurrencia del tumor, una vez reseado.⁷

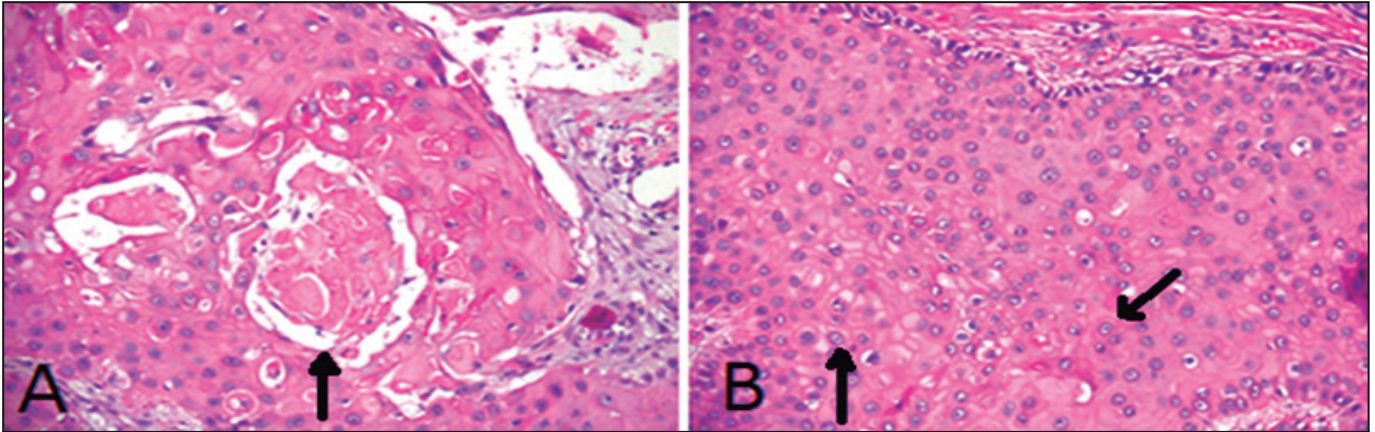


Figura 3. Hallazgo histológico en tinción de hematoxilina y eosina a alto aumento.

Se observa células escamosas que conforman el tumor que presenta atipia mínima y queratinización de tipo pilar (A y B), en ausencia de granulosa (B).

Referencias

1. Takeda H, Ikenaga S, Kaneco T, Nagajima K, Harada K, Hanada K *et al*. Proliferating trichilemmal tumor developing in nevus sebaceous. *Eur J Dermatol* 2010; 20: 664-665.
2. Rao S, Ramakrishnan R, Kamakshi D, Chakravarthi S, Sundaram S, Prathiba D. Malignant proliferating trichilemmal tumour presenting early in life: An uncommon feature. *J Cutan Aesthet Surg* 2011;4: 51-55.
3. Goyal S, Jain BB, Jana S, Bhattacharya SK. Malignant Proliferating Trichilemmal tumor. *Indian J Dermatol* 2012; 57: 50-52.
4. Cavaleiro LH, Viana F de O, Carneiro CM, Miranda MF. Proliferating trichilemmal tumor – Case report. *An Bras Dermatol* 2011; 86: 190-192.
5. Sengul LI, Sengul D. Posttraumatic proliferating trichilemmal tumour on the frontal region of the scalp: a case report. *Case J* 2010;3:80: doi:10.1186/1757-1626-3-80.
6. Rosmaninho A, Oliveira A, Selores M, Caetano M, Almeida TP, Alves R. Proliferating trichilemmal tumor of the nose. *An Bras Dermatol* 2012; 87: 914-916.
7. Sharma R, Verma P, Yadav P, Sharma S. Proliferating trichilemmal Tumor of Scalp: Benigno r Malignant, A Dilemma. *J Cutan Aesthet Surg* 2012; 5: 213-215.
8. Vera C, Giesen L, Mondaca L, González S. Quiste triquilemal proliferante. *Piel (BARC)* 2013; 28: 120-126 (Recuperado el 30 de marzo de 2013 disponible en <http://www.elsevier.es>).