

Terapia Endovascular de la Trombosis de Arteria Basilar: Reporte de 2 Casos

Dr. David Villegas Reyes¹, Dr. Hubert Fernández Madrigal², Dr. Alejandro Vargas Román³,
Dr. Gino Navarro Cordero⁴ & Dr. Juan Ignacio Padilla Cuadra⁵

1. Posgrado de Neurología, CCSS-UCR.
2. Servicio de Neurología, Unidad de Ictus, Hospital Calderón Guardia.
3. Servicio de Neurocirugía, Terapia Neuroendovascular, Hospital Calderón Guardia.
4. Unidad de Neurocríticos, Hospital Calderón Guardia. *
5. Unidad de Neurocríticos, Hospital Calderón Guardia.

* Correspondencia: navacorde@gmail.com

Recibido 24 de enero de 2019. Aceptado 20 de mayo de 2019.

RESUMEN

Los eventos cerebrovasculares afectan el territorio de la circulación posterior pueden tener un comportamiento benigno, sin embargo, la oclusión de la arteria basilar suele tener consecuencias devastadoras. El uso de trombolisis sistémica o intra-arterial y la terapia endovascular son opciones terapéuticas con recuperación funcional apropiada. Se reportan dos casos de trombosis arterial basilar cuyo diagnóstico temprano permitió un manejo combinado entre embolectomía endovascular y trombolisis con resultados adecuados.

Palabras clave: Arteria basilar, trombosis, evento cerebro vascular.

ABSTRACT

Endovascular Therapy of Basilar Artery Thrombosis: 2 Case Report

Stroke of the posterior cerebral circulation may have a benign course but basilar artery thrombosis usually have devastating consequences. Systemic thrombolysis and endovascular treatment are promising options with appropriate functional outcomes. We report two cases of basilar artery thrombosis in which early diagnosis and treatment with endovascular embolectomy and thrombolysis showed good results.

Key words: Basilar artery, thrombosis, stroke.

INTRODUCCIÓN

Los eventos cerebrovasculares afectan el territorio de la circulación posterior pueden tener un comportamiento benigno, sin embargo, la oclusión de la arteria basilar suele tener consecuencias devastadoras. El manejo conservador se asocia una alta morbimortalidad con una pobre recuperación funcional. Las opciones terapéuticas más agresivas como la trombolisis intravenosa o intraarterial han demostrado efectos positivos. Más recientemente, la embolectomía endovascular se ha convertido en una alternativa para estos casos. Se reportan dos casos de trombosis arterial basilar cuyo

diagnóstico temprano permitió un manejo combinado entre embolectomía endovascular y trombolisis.

CASO CLINICO 1

Femenina 63 años, conocida hipertensa con tratamiento desconocido e irregular ingresa al servicio de urgencias por cuadro de dolor abdominal. La exploración física sugiere apendicitis aguda y es llevada a sala de operaciones encontrándose proceso inflamatoria apendicular y se practica apendicectomía sin complicaciones. La paciente es trasladada al servicio de recuperación extubada y rápidamente se

Terapia Endovascular de la Trombosis de Arteria Basilar: Reporte de 2 Casos
 Dr. David Villegas Reyes, Dr. Hubert Fernández Madrigal, Dr. Alejandro Vargas Román,
 Dr. Gino Navarro Cordero & Dr. Juan Ignacio Padilla Cuadra



incia su movilización. Mientras se encuentra sentada a la espera de ser trasladada al salón general presenta súbitamente síncope seguido de falla respiratoria por lo que es asistida de inmediato. Se realiza intubación endotraqueal a primera intención y se asiste ventilatoriamente con resucitador manual. La exploración muestra midriasis bilateral y no es posible una exploración completa debido a sedación y relajación para la intubación endotraqueal. Debido a lo abrupto del cuadro y en ausencia de otra causa clara del cuadro se decide realizar tomografía axial de cráneo (Figura 1). En dicho estudio no se evidencia sangrado intracraneal ni desviación de la línea media pero es evidente una arteria basilar inusualmente hiperdensa. Debido a lo anterior se sospecha trombosis de la arteria basilar y se procede a coordinar con el neurocirujano intervencionista y el neurólogo la realización de arteriografía cerebral. El estudio es realizado bajo anestesia general se demuestra trombosis del tercio distal del tronco basilar. Se procede a realizarse la trombo aspiración con recanalización exitosa del vaso. Luego de concluido el procedimiento es trasladada en estado grave a la unidad de neurocríticos donde se mantiene bajo sedación y analgesia, ventilación mecánica y requiriendo soporte vasopresor con infusión de epinefrina.

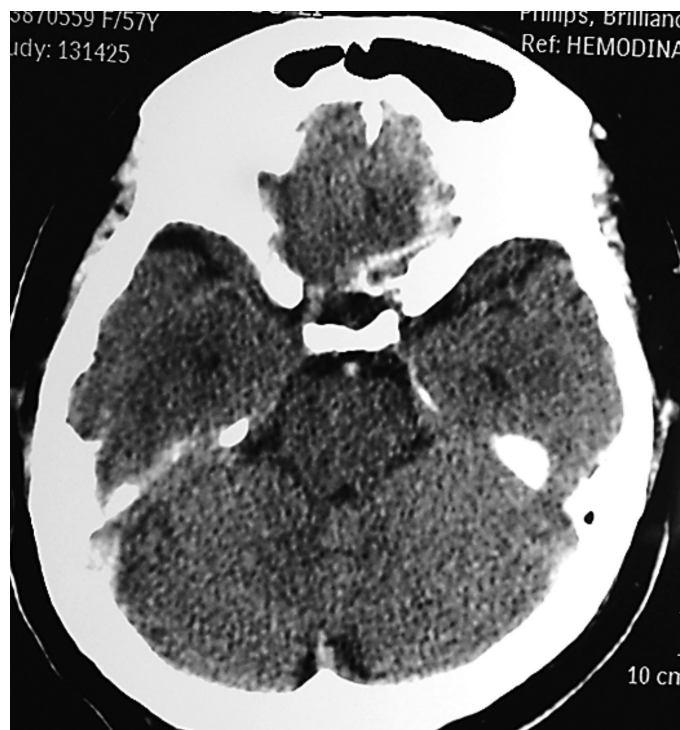


Figura 1. Tomografía axial computarizada que muestra signo de arteria basilar hiperdensa (Caso 1).

Durante su evolución posoperatoria, la paciente presenta mejoría gradual de su estado de conciencia, y aunque si se prolongó su estancia en ventilación mecánica por una neumonía intrahospitalaria requiriendo traqueostomía. La tomografía axial computarizada demostró infarto parietal

Terapia Endovascular de la Trombosis de Arteria Basilar: Reporte de 2 Casos
 Dr. David Villegas Reyes, Dr. Hubert Fernández Madrigal, Dr. Alejandro Vargas Román,
 Dr. Gino Navarro Cordero & Dr. Juan Ignacio Padilla Cuadra

izquierdo asociado a hemiplejia braquio-crural derecha. Al mejorar su estado de alerta fue independizada el ventilador e incluso antes de su egreso pudo ser decanulada. Como secuelas neurológicas adicionales se detectó parálisis del III par craneal derecho con desviación externa del globo ocular e incapacidad para deglutir alimentos que ameritó colocación de gastrostomía. En cuanto a su estado de conciencia, previo a su egreso, paciente ya se encontraba alerta e interactuando con el medio y obedeciendo órdenes.

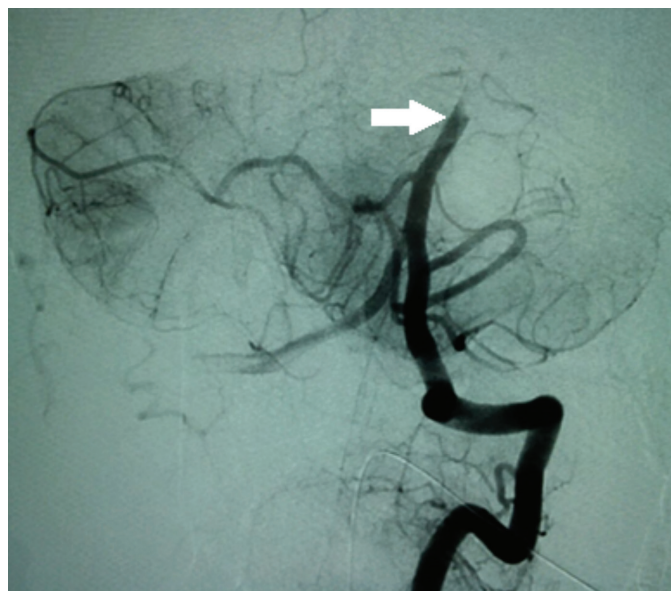


Figura 2. Arteriografía cerebral muestra oclusión de tronco basilar en su extremo medio y distal (Caso 1).



Figura 3. Trombo extraído mediante dispositivo Penumbra (Caso 1).

CASO CLÍNICO 2

Se trata de un paciente masculino de 34 años, que recibe recientemente tratamiento sintomático con salbutamol por sintomatología asmática, asma de resiente diagnóstico, no



utiliza otros medicamentos, no tiene factores de riesgo cardiovascular, pero si antecedente heredofamiliar de hipertensión arterial en los padres.

Con una historia de presentar un síncope, sin pródromo alguno, mientras caminaba hacia su trabajo, al recuperar la conciencia se le encuentra disártrico y mareado. Se alerta al 911, es atendido y llevado al servicio de emergencias del Hospital Calderón Guardia.

Al momento de la valoración inicial habían pasado aproximadamente 60 minutos desde el inicio de los síntomas. Se le encontró normotenso, normoglicémico, con un EKG en ritmo sinusal y datos de hipertrofia ventricular izquierda. Clínicamente con tendencia a la somnolencia, restricción para la mirada horizontal y en menor grado para la mirada vertical, disartria franca y disimetría de predominio derecho, clínicamente un síndrome del tope de la basilar. Para un NIHSS de 6 puntos.

En la tomografía de cerebro sin contraste se evidenció un PC ASPECTS de 10 puntos y una franca arteria basilar hiperdensa.

Se inicia trombolisis con rTPA a una dosis de 63mg (0.9 mg/kg) a los 45 minutos desde la llegada al hospital, sin mejoría del cuadro clínico. Tomando en cuenta el hallazgo de la arteria basilar hiperdensa se plantea entonces manejo endovascular. El paciente presenta datos clínicos de insuficiencia cardíaca y entra en edema agudo de pulmón ameritando protección de la vía aérea y ventilación mecánica asistida. Es llevado a trombectomía mecánica (105 minutos desde llegada al servicio de emergencias), donde mediante el sistema Penumbra de aspiración luego de 5 minutos se aspiró un trombo de aproximadamente 10mm, sin complicaciones. La arteriografía demuestra sitio de obstrucción y el control posterior a la aspiración corrobora repermeabilización del vaso (Figura 4 y 5). Se estima un tiempo desde inicio del cuadro a

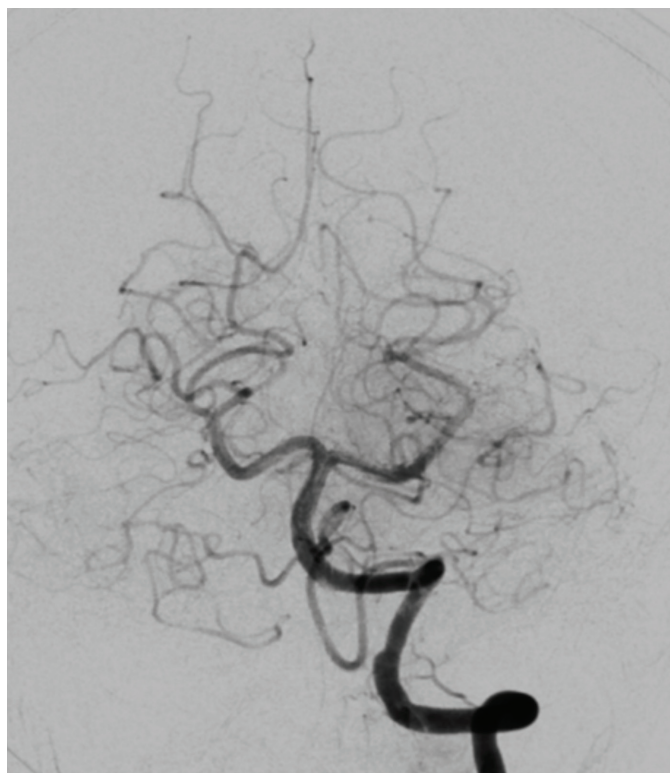


Figura 5. Arteriografía posterior al procedimiento demuestra reperusión posttrombectomía (Cuadro 2).

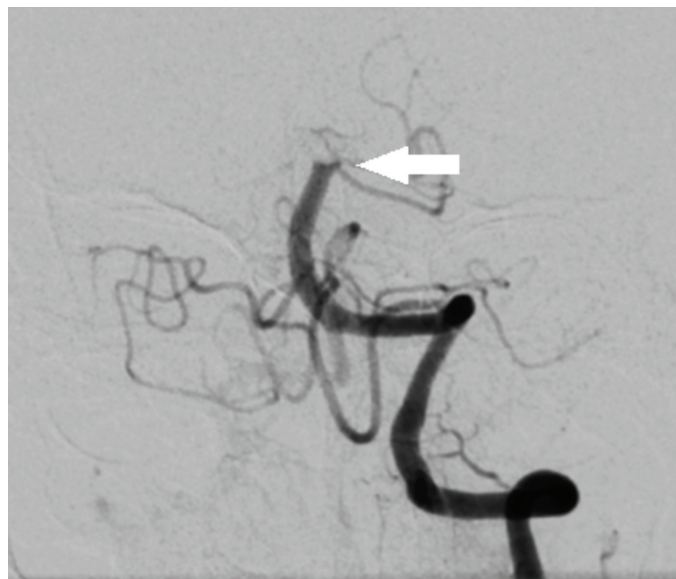


Figura 4. Vista lateral muestra amputación del tope de la arteria basilar (Caso 2).

ingreso de servicio de emergencias de 60 minutos y un tiempo entre ingreso y trombectomía de 105 minutos.

El periodo de recuperación postoperatoria se llevó a cabo en la unidad de Neurocríticos, donde se evidenció el paciente era portador de una miocardiopatía dilatada con una fracción de eyección del ventrículo izquierdo del 10%. Neurológicamente la evolución fue buena, presentando únicamente discreta distaxia derecha e hipoestesia izquierda. Tomográficamente se documentaron infartos cerebeloso, temporal y talámico del lado izquierdo (Figura 6).

DISCUSIÓN

La enfermedad vertebrobasilar se asocia con 20 % de los eventos isquémicos cerebrales (1). Por su parte, la trombosis de la arteria basilar puede tener una presentación clínica abrupta con manifestaciones dramáticas que conllevan a rápido deterioro neurológico. En estos casos, la mortalidad puede ser de hasta 90 % (2). Sin embargo, también hay reportes de evolución benigna e incluso resolución espontánea (3).

La primera descripción in vivo por angiografía de este tipo de oclusión fue por Haugstvedt en 1956 (5). La trombosis de la arteria basilar constituye únicamente entre un 2-6 % de los eventos cerebrovasculares de grandes vasos (6). Como en otros territorios, la aterosclerosis es un evento predisponente para la trombosis arterial basilar. No obstante, pueden haber otros como el embolismo y enfermedades inflamatorias que

Terapia Endovascular de la Trombosis de Arteria Basilar: Reporte de 2 Casos
Dr. David Villegas Reyes, Dr. Hubert Fernández Madrigal, Dr. Alejandro Vargas Román,
Dr. Gino Navarro Cordero & Dr. Juan Ignacio Padilla Cuadra

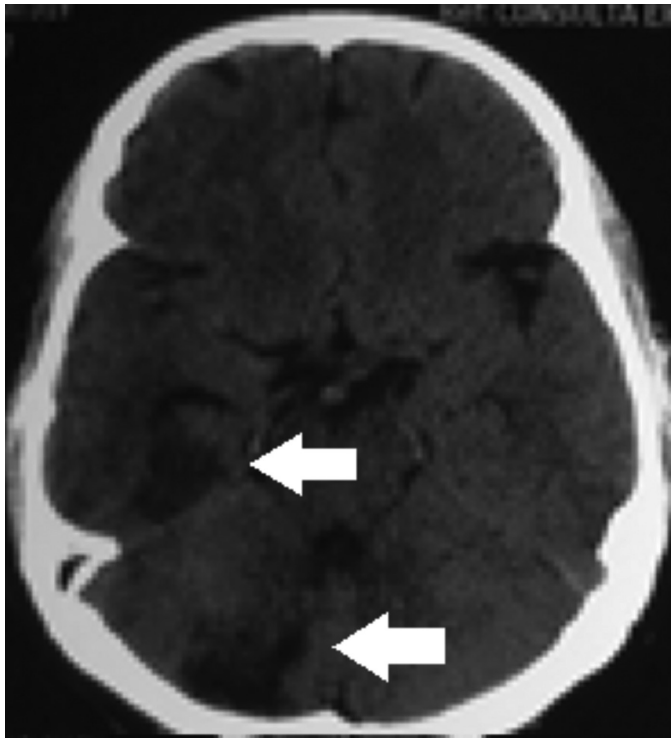

Figura 6. Tomografía Axial demuestra pequeños infartos en territorio posterior (Caso 2).

afecta a personas entre 50 y los 80 años y con mayor frecuencia en las mujeres mayores que en los hombres (7).

Las manifestaciones pueden ser de instauración gradual o de aparición súbita con sintomatología variada. En el caso de una aparición súbita puede presentarse con ataxia, disfunción de músculos extraoculares, paresia, tetraplejía y disartria (8). En general, el pronóstico suele ser reservado (9) (10).

Luego de que sospecha clínica del diagnóstico, este debe ser confirmado mediante imágenes u otros estudios. La tomografía axial computarizada permite identificar cierto hallazgos como el signo de hiperdensidad de la arteria basilar. Este signo se caracteriza por una arteria basilar muy densa en la tomografía axial sin medio de contraste. De igual forma, la tomografía podría detectar zonas de hipodensidad que corresponde a zonas de isquemia o infartos de los territorios comprometidos. La angiografía tomográfica también puede ser útil para identificar específicamente el sitio de la oclusión. La resonancia magnética puede ser también de valor. El método de diagnóstico definitivo es la angiografía cerebral en la que se puede identificar el sitio de la obstrucción. Desde el punto de vista anatómico, se ubica la oclusión en tres sitios:

- A. Proximal:
- B. Media:
- C. Distal

En aquellos pacientes que son manejados de manera conservadora son factores de peor pronóstico el compromiso

distal, el embolismo y una presentación clínica súbita con coma, tetraparesia y signos bulbares o pupilares anormales (11). No obstante si el paciente se presenta con una escala de Glasgow baja necesariamente indica un mal pronóstico (12). De igual forma, aunque un tratamiento temprano se asocia mayor pronóstico, el inicio más tardío de la terapia no está estrictamente relacionado a un peor pronóstico estableciendo una ventaja terapéutica mayor a la de otros territorios vasculares (13)(14) (15)(16).

Aunque hay controversia sobre los resultados con diferentes opciones terapéuticas, la tendencia es a intentar la recanalización con trombolíticos intravenosos, intraarteriales o mediante la remoción mecánica del trombo (17) (18) (19) (20) (21). El uso de trombolíticos intraarteriales se basa en reporte de casos o serie de casos y no hay estudios aleatorizados extensos. Un metanálisis sugiere una recanalización de hasta 65 % con una mortalidad de 56 % y hemorragia intracraneal de 7% (22). El pronóstico es peor si no se logra recanalizar e incluso una recanalización parcial también tiene efectos benéficos (23). Los que se oponen a la trombolisis intraarterial consideran que sus riesgos y costos no la justifican (24). La trombolisis intraarterial puede asociarse a fenómenos embólicos distales resultando en infarto cerebrales en otros territorios tal como se demostró en estos casos (25). A pesar de ciertos reportes que apoyan la trombolisis intraarterial, hay estudios que demuestran una recanalización en apenas 30 % de los casos (26).

En 2006, Lindesberg y Mattle demuestran en un meta-análisis comparando terapia trombolítica intravenosa con la intraarterial que se logra recanalización en más de la mitad de los casos independientemente de la vía con un porcentaje de 45 a 55 % de los sobrevivientes con independencia funcional (28). Por otra parte el estudio multicéntrico denominado Basilar Artery International Cooperation Study (BASICS), realizado en el 2009, demostró que los resultados fueron similares recomendando que en casos leves o moderados podría ser útil indicar trombolisis endovenosa (29). Ambos estudios han sido criticados por quienes consideran que la administración intraarterial de trombolítico puede ser superior.

Otra alternativa es la utilización de trombolisis endovenosa como puente antes de la dosis intrarterial mientras el paciente es trasladado a un sitio con los recursos necesarios para la intervención endovascular.

En cuanto a remoción mecánica del trombo, la mayoría de reportes se han realizado con los dispositivos MERCI y el catéter de aspiración Penumbra. También se han utilizado sistemas de extracción como el Possis Angiojet y el Solitaires (33) (34). En general el nivel de recanalización es de 75 – 100 % quedando por definir si esto se traduce en mejoría clínica.

El presente caso demuestra una forma de presentación abrupta y severa con evidencia clínica de disfunción del tallo cerebral (falla ventilatoria, midriasis bilateral). Ante la sospecha, la realización de arteriografía cerebral permitió la confirmación del evento trombótico y la toma de decisión de una intervención endovascular oportuna con una recuperación

Terapia Endovascular de la Trombosis de Arteria Basilar: Reporte de 2 Casos
 Dr. David Villegas Reyes, Dr. Hubert Fernández Madrigal, Dr. Alejandro Vargas Román,
 Dr. Gino Navarro Cordero & Dr. Juan Ignacio Padilla Cuadra



funcional satisfactoria, En el segundo caso, se demostró patología estructural cardíaca, cardiomiopatía dilatada idiopática, como origen del tromboembolismo causante del déficit. La disponibilidad en ambos casos de la técnica de tromboaspiración permitió una recuperación bastante aceptable.

En conclusión, el manejo endovascular de la trombosis basilar se presenta como una alternativa eficaz de la trombosis en el territorio basilar. Su uso aislado o en combinación con terapia trombolítica puede resultar en recuperación funcional satisfactoria.

REFERENCIAS

1. Turney TM, Garraway WM, Whisnant JP. The natural history of hemispheric and brainstem infarction in Rochester, Minnesota. *Stroke* 1984; 15: 790-794.
2. Hornig CR, Lammers C, Buttner T, Hoffman O, Dorndorf W. Long-term prognosis of infratentorial transient ischemic attacks and minor stroke. *Stroke* 1992; 23: 199-204.
3. Caplan L. Occlusion of vertebral artery or basilar artery. Follow up of some patients with benign outcome. *Stroke* 1979; 10 (3): 277-282.
4. Little JR, Furlan AJ. Resolving occlusive lesions of the basilar artery. *Neurosurgery* 1985; 17 (5): 811-814.
5. Haugstead H. Occlusion of the basilar artery: diagnosis by vertebral angiography during life. *Neurology* 1956; 6: 823-828.
6. Smith WS. Intra-arterial thrombolytic therapy for acute basilar occlusion: pro. *Stroke* 2007;38:701-3.
7. Voetsch B, DeWitt LD, Pessin MS, et al. Basilar artery occlusive disease in the New England Medical Center Posterior Circulation Registry. *Arch Neurol* 2004;61:496-504.
8. Ferbert A, Bruckmann H, Drummen R. Clinical features of proven basilar artery occlusion. *Stroke* 1990;21:1135-42.
9. Schulte-Altendorneburg G, Reith W, Brückmann H, et al. Thrombolysis of basilar artery occlusion intra-arterial or intravenous: is there really no difference? *Stroke* 2007;38:9.
10. Davis SM, Donnan GA. Basilar artery thrombosis: recanalization is the key. *Stroke* 2006;37:2440.
11. Mortimer AM, Bradley M, Renowden SA. Endovascular therapy for acute basilar artery occlusion: a review of the literature. *J NeuroIntervent Surg* 2012 4: 266-273.
12. Chandra RV, Law CP, Yan B, et al. Glasgow Coma Scale does not predict outcome post-intra-arterial treatment for basilar artery thrombosis. *AJNR Am J Neuroradiol* 2011;32:576-80.
13. Eckert B, Kucinski T, Pfeiffer G, et al. Endovascular therapy of acute vertebrobasilar occlusion: early treatment onset as the most important factor. *Cerebrovasc Dis* 2002;14:42-50.
14. Brandt T, von Kummer R, Müller-Küppers M, et al. Thrombolytic therapy of acute basilar artery occlusion: variables affecting recanalization and outcome. *Stroke* 1996;27:875-81.
15. Arnold M, Nedeltchev K, Schroth G, et al. Clinical and radiological predictors of recanalisation and outcome of 40 patients with acute basilar artery occlusion treated with intra-arterial thrombolysis. *J Neurol Neurosurg Psychiatry* 2004;75:857-62.
16. Noufal M, Schmidley JW, Erdem E, et al. Basilar artery occlusion treated with mechanical thrombectomy beyond eight hours with successful recanalization and good functional outcomes. *Cerebrovasc Dis* 2009;27:614-15.
17. Schulte-Altendorneburg G, Reith W, Brückmann H, et al. Thrombolysis of basilar artery occlusion: intra-arterial or intravenous: is there really no difference? *Stroke* 2007;38:9.
18. Davis SM, Donnan GA. Basilar artery thrombosis: recanalization is the key. *Stroke* 2006;37:2440.
19. Ford GA. Intra-arterial thrombolysis is the treatment of choice for basilar thrombosis: con. *Stroke* 2006;37:2438.
20. Pfefferkorn T, Holtmannspotter M, Schmidt C, et al. Drip, ship, and retrieve: cooperative recanalization therapy in acute basilar artery occlusion. *Stroke* 2010;41:722-6.
21. Lindsberg PJ, Mattle HP. Therapy of basilar artery occlusion: a systematic analysis comparing intra-arterial and intravenous thrombolysis. *Stroke* 2006;37:922-8.
22. Smith WS. Intra-arterial thrombolytic therapy for acute basilar occlusion: pro. *Stroke* 2007;38:701-3.
23. Schulte-Altendorneburg G, Hamann GF, Mull M, et al. Outcome of acute vertebrobasilar occlusions treated with intra-arterial fibrinolysis in 180 patients. *AJNR Am J Neuroradiol* 2006;27:2042-7.
24. Levy EI, Firlik AD, Wisniewski S, et al. Factors affecting survival rates for acute vertebrobasilar artery occlusions treated with intra-arterial thrombolytic therapy: a meta-analytical approach. *Neurosurgery* 1999;45:539-45.
25. Powers WJ. Intra-arterial thrombolysis for basilar artery thrombosis: trial it. *Stroke* 2007;38(2 Suppl):704-6.
26. Schulte-Altendorneburg G, Bruckmann H, Hamann GF. Ischemic and hemorrhagic complications after intra-arterial fibrinolysis in vertebrobasilar occlusion. *AJNR Am J Neuroradiol* 2007;28:378-81.
27. Saqqur M, Uchino K, Demchuk AM. Site of arterial occlusion identified by transcranial Doppler predicts the response to intravenous thrombolysis for stroke. *Stroke* 2007;38:948-54.
28. Lindsberg PJ, Mattle HP. Therapy of basilar artery occlusion: a systematic analysis comparing intra-arterial and intravenous thrombolysis. *Stroke* 2006;37:922-8.
29. Schonewille WJ, Wijman CA, Michel P, et al. Treatment and outcomes of acute basilar artery occlusion in the Basilar Artery International Cooperation Study (BASICS): a prospective registry study. *Lancet Neurol* 2009;8:724-30.
30. Pfefferkorn T, Mayer TE, Opherck C, et al. Escalation therapy in acute basilar artery occlusion: intravenous thrombolysis and on-demand consecutive endovascular mechanical thrombectomy: preliminary experience in 16 patients. *Stroke* 2008;39:1496-500.
31. Lutsep HL, Rymer MM, Nesbit GM. Vertebrobasilar revascularization rates and outcomes in the MERCI and multi-MERCI trials. *J Stroke Cerebrovasc Dis* 2008;17:55-7.
32. Bose A, Henkes H, Alfke K, et al. The Penumbra System: a mechanical device for the treatment of acute stroke due to thromboembolism. *AJNR Am J Neuroradiol* 2008;29:1409-13.
33. Mayer TE, Hamann GF, Schulte-Altendorneburg G, et al. Treatment of vertebrobasilar occlusion by a coronary waterjet thrombectomy device: a pilot study. *AJNR Am J Neuroradiol* 2005;26:1389-94.
34. Machi P, Costalat V, Lobotesis K, et al. Solitaire FR thrombectomy system: immediate results in 56 consecutive acute ischemic stroke patients. *J Neurointervent Surg* 2012;4:62-6.

Terapia Endovascular de la Trombosis de Arteria Basilar: Reporte de 2 Casos
 Dr. David Villegas Reyes, Dr. Hubert Fernández Madrigal, Dr. Alejandro Vargas Román,
 Dr. Gino Navarro Cordero & Dr. Juan Ignacio Padilla Cuadra

