



LESIONES ORALES EN VÍCTIMAS DEL SÍNDROME DE MUNCHAUSEN POR PODER

ORAL LESIONS IN VICTIMS OF MUNCHAUSEN SYNDROME BY PROXY

Lidia Bravo Rodríguez¹, Denisse Lagos Tissie², Pamela Borquez Vera³, José Vicente Pachar⁴.

1. Especialista en Odontología Legal y Forense. Área Medicina Legal Odontológica, Facultad de Odontología, U. de Chile.
2. Especialista en Odontología Legal y Forense. Área Medicina Legal Odontológica, Facultad de Odontología, U. de Chile.
3. Médico Legista, Servicio Médico Legal de Chile.
4. Patólogo Forense, Instituto de Medicina Legal y Ciencias Forenses de Panamá.

Autor para correspondencia: Dra. Lidia Bravo Rodríguez - lidiabravor@odontologia.uchile.cl

Recibido: 25-5-2018

Aceptado: 01-VIII-2018

Resumen

La presente es una revisión bibliográfica de casos publicados de niños con manifestaciones orales de maltrato físico, específicamente del Síndrome de Munchausen por poder. Tiene como objetivo resumir y presentar las características de las lesiones de víctimas del Síndrome, utilizando las principales bases de datos de publicaciones científicas. Se encontraron 9 casos, en todos ellos la victimaria fue la madre. Las lesiones se localizaron en la mucosa orofaríngea, las encías, la lengua, el paladar y los labios; fueron causadas por sustancias tóxicas administradas por vía oral o por compresión manual de la boca. En dos casos la víctima falleció. Se registró la muerte previa de 6 hermanos de las víctimas. Finalmente, se propone un esquema de evaluación odontológica forense para establecer o descartar que las lesiones de la cavidad oral sean parte del Síndrome.

Palabras claves

Síndrome de Munchausen por poder, maltrato infantil, lesiones orales, evaluación odontológica forense.

Abstract

This is a literature review of published cases of children with oral manifestations of physical abuse, specifically of Munchausen Syndrome by proxy. It is intended to summarize and present the





characteristics of injuries of victims of the Syndrome, using the main databases of scientific publications. 9 cases were found, all of them the perpetrator was the mother. The lesions were found in the oropharyngeal mucosa, gums, tongue, palate and lips; they were caused by toxic substances administered orally or by manual compression of the mouth. In two cases the victim died. The previous death of 6 brothers of the victims was recorded. Finally, a forensic dental evaluation scheme intends to establish or rule out that lesions of the oral cavity are part of the syndrome.

Key words

Munchausen by proxy Syndrome. Child abuse. Oral lesions. Forensic dental evaluation.

Introducción

El Síndrome de Munchausen (SM) es un trastorno mental, en el cual una persona se provoca a si mismo síntomas para asumir el rol de enfermo (1). Fue descrita inicialmente por el médico británico Richard Asher en 1951, quien se inspiró en la historia de Karl Friedrich Hieronymus, Barón de Münchhausen (personaje famoso por sus historias fantásticas), para nombrar a este Síndrome cuando los pacientes afectados presentaban múltiples ingresos hospitalarios, por supuesta sintomatología aguda, con relatos de padecimientos físicos que no podían comprobarse (2).

Una modalidad de este cuadro patológico es el llamado Síndrome de Munchausen by proxy (SMbP), en el que una persona inventa o induce de manera repetitiva síntomas o enfermedades a una persona bajo su cuidado. En la mayoría de estos casos, se trata de niños y los causantes de las patologías son sus madres, que perjudican a sus hijos a fin de obtener la atención del personal médico (3,4).

El SMbP fue descrito por primera vez en 1977 por el pediatra británico Roy Meadow, quien refirió el caso de una mujer que agregó su propia sangre a la muestra de orina de su hijo de seis años para lograr la atención de los

médicos, exponiendo, de esta manera, al niño a numerosas pruebas diagnósticas, incluidas algunas bajo anestesia general. Hoy en día, la Asociación Americana de Psiquiatría, en su codificación DSM-5, clasifica estas patologías bajo el código 301.51: Desorden Facticio, y lo subdivide en dos tipos: el impuesto a sí mismo (SM) y el impuesto a otro (SMbP). En este último caso, el diagnóstico se aplica al perpetrador y a la víctima se le asigna un diagnóstico de maltrato infantil (5).

El maltrato infantil se define como los abusos y la desatención de menores de edad que causen o puedan causar un daño a la salud emocional, física y sexual, a su desarrollo, dignidad, o a poner en peligro su supervivencia, en el contexto de una relación de responsabilidad, confianza o poder, incluyendo el Síndrome de Munchausen by proxy (6). Es el resultado de una serie de factores que actúan conjuntamente y se relacionan con las características de la familia, del niño y de la realidad social en que se desenvuelven.

Entre los factores relacionados con la familia se han descrito: la violencia en la pareja y la depresión de uno de los padres; entre aquellos sociales la pobreza, el desempleo, el alcoholismo y la drogadicción, entre otros. Las características más comunes del niño





maltratado son: menores de cuatro años y el padecimiento de enfermedades crónicas y/o discapacidades. Otros factores de riesgo conocidos son: producto de embarazo adolescente, embarazo no deseado y prematuridad (6, 7, 8).

Los potenciales factores de riesgo de padecer Síndrome de Munchausen by proxy no son muy conocidos; sin embargo, datos disponibles de la bibliografía indican que es posible que los niños víctimas de este Síndrome pueden, a su vez, ser adultos maltratadores.

Otros posibles indicadores a tener en cuenta en el desarrollo del Síndrome son: padres con historia actual o pasada de somatizaciones, madres con múltiples síntomas inexplicables durante el embarazo, historia de frecuentes enfermedades y percepción distorsionada en cuanto a la salud del hijo (9, 10).

Se pueden diferenciar tres formas de gravedad del SMbP: leve, cuando la madre se presenta ante el médico inventando los síntomas del niño (asintomático); moderado, cuando los síntomas del niño son leves y no ponen en riesgo vida; y severo, cuando los síntomas inducidos por el cuidador son potencialmente mortales (11).

Usualmente, en las víctimas del SMbP no se encuentran las lesiones más comunes del maltrato físico infantil como: equimosis de diferente data, quemaduras de diverso origen, en sitios cubiertos normalmente por ropa (que tratan de ser ocultados por los padres). Muy por el contrario, las lesiones del niño están a la vista, pues son provocadas a propósito con el fin de llamar la atención del equipo de salud y hacerlas parecer como manifestaciones de alguna patología orgánica.

Por otra parte, la boca, es parte del rostro, puede ser sitio de diversas lesiones producto

de actos de violencia y es la puerta de entrada al sistema digestivo y, por tanto, la vía de ingreso al organismo de sedantes, medicamentos u otras sustancias tóxicas, que puedan ser usadas por el cuidador para inducir síntomas (locales o sistémicos) al menor, víctima de maltrato.

El presente trabajo tiene como objetivo realizar una caracterización de las lesiones orales que se observan con mayor frecuencia en las víctimas de SMbP, en base a los casos registrados en la literatura de la especialidad, sin límite temporal, y proponer un esquema de evaluación odontológica forense para establecer el diagnóstico o descarte de éste.

MATERIALES Y MÉTODOS

Se realizó una revisión bibliográfica de las publicaciones, en idioma inglés y español, sin límite temporal, sobre lesiones orales relacionadas con el Síndrome de Munchausen by proxy, utilizando las bases de datos bibliográficos Google Scholar, Lilacs, Cochrane, SciELO y Medline (Figura 1). Se seleccionaron las publicaciones que incluían casos de víctimas menores de edad que tuvieran lesiones en el área maxilofacial.

Se utilizaron los siguientes descriptores o términos Mesh de búsqueda: en Medline/PubMed, “Munchausen Syndrome by proxy” AND “oral” y “Munchausen Syndrome by proxy” AND “dentist”; en Scielo, “Munchausen by proxy” y “Munchausen por poder”; en Lilacs, “Munchausen por poder”; en Cochrane, “Munchausen por poder”; en Google Scholar, “Munchausen Syndrome by proxy” AND “oral lesions”.

Las variables estudiadas fueron edad de la víctima, relación de la víctima con el victimario, estructura anatómica afectada, tipo de lesión, existencia de hermanos afectados y resultado final del maltrato.



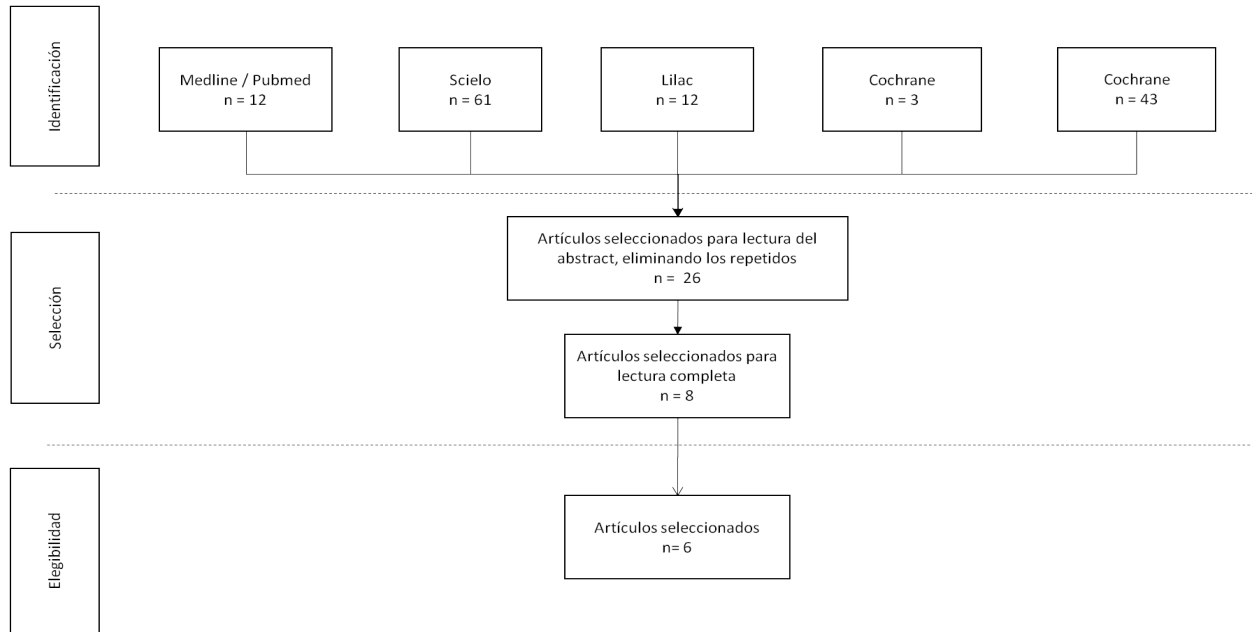


Figura N° 1: Diagrama de la revisión sistemática realizada en la búsqueda de artículos científicos sobre las manifestaciones orales del Síndrome de Munchausen por poder.

RESULTADOS

La búsqueda arrojó un total de 8 publicaciones relacionadas con las manifestaciones orales del Síndrome de Munchausen by proxy, entre los años 1999 y 2017, de los cuales fue posible acceder a 6. Estos artículos abarcaban estudios publicados en el periodo de inclusión (7, 11-15).

En 9 casos clínicos descritos en las publicaciones, la victimaria fue la madre. Cinco de los niños afectados presentaban lesiones orales debido a sustancias tóxicas suministradas por vía oral. Las estructuras orales más comúnmente afectadas fueron: la mucosa orofaríngea, las encías, la lengua, el paladar y los labios. Los signos y síntomas más observados se describen en la sección b del cuadro 1.

Esquema de atención odontológica para diagnóstico o descarte de Síndrome de Munchausen por poder	
a)	Anamnesis <ul style="list-style-type: none"> - Anamnesis próxima personal - Anamnesis remota personal - <i>Anamnesis remota familiar</i>: historia de hermanos fallecidos o patologías de presentación clínica similar.
b)	Examen clínico con enfoque de riesgo: describe las lesiones más frecuentemente halladas <u>Ingestión de sustancias tóxicas</u> <ul style="list-style-type: none"> - Mucosa orofaríngea: mucositis, descamación, sangrado, erosiones, placa blanca (13, 15, 17).





- Encía: gingivitis, sangrado, erosiones (13).
- Lengua: edema, coloración negra, úlceras (13, 17).
- Paladar: edema (17).
- Labios: edema, úlceras, coloración púrpura (13, 17).
- Signos y síntomas relacionados: disfagia, sialorrea, hematesis sangrado de boca y fosas nasales (13, 14, 17).

Sofocación manual

- Petequias en mucosa oral u ocular.
- Equimosis periorales, lechos ungueales periorales.
- Impronta de piezas dentales en mucosa oral.
- Desinserción de frenillo labial medio superior.

Otros síntomas no asociados a Síndrome de Munchausen by proxy en la revisión

- Pérdida de piezas dentales (11, 18).

c) Consideraciones legales ante sospecha de Síndrome de Munchausen by proxy

- Registro en ficha clínica y conservación de exámenes complementarios.
- Interconsulta oportuna.
- Comunicación al equipo de salud.
- Denuncia ante las autoridades pertinentes.

Cuadro N° 1: Esquema de atención odontológica para diagnóstico o descarte de Síndrome de Munchausen por poder.

En 2 casos, las víctimas sufrieron la oclusión de las vías respiratorias superiores mediante presión manual sobre la nariz y la boca (asfixia por sofocación). En otros 2 los niños presentaron pérdida de dientes, pero no se precisó la causa de esas lesiones.

De los 9 niños, 2 fallecieron producto de las lesiones producidas por sus madres y 7 sobrevivieron. Cabe señalar que, se registraron antecedentes del fallecimiento de 6 hermanos de las víctimas del grupo de estudio y que las muertes ocurrieron antes del diagnóstico las lesiones en los niños.

DISCUSIÓN

Ante el hallazgo de lesiones en los labios y la cavidad oral en niños, es importante considerar no solamente los aspectos clínicos de diagnóstico y tratamiento sino también las consecuencias médico legales de las mismas.

El médico que se enfrente a casos, debe considerar la posibilidad de lesiones previas

no solamente en el paciente sino también en sus hermanos, especialmente cuando las lesiones son atípicas, de tórpida evolución, de etiología desconocida y/o que no respondan a terapia habitual, es entonces cuando debe sospechar la posibilidad que el niño sea víctima de un SMbP. Así mismo, si las lesiones se extienden al territorio maxilofacial, debe interconsultar con otros especialistas y buscar apoyo diagnóstico con un cirujano dentista, quien puede pesquisar lesiones que podrían pasar inadvertidas al examen de otros profesionales.

La pérdida de piezas dentales también debe ser evaluada por el dentista, quien podrá orientar al médico legista en cuanto a la etiología de la lesión: fisiológica (por recambio de piezas deciduas por permanentes), patológica (por enfermedad periodontal), o traumática. La cronología del recambio dentario y las características del tejido blando circundante son factores que





deben considerarse, y para los cuales el dentista es el profesional médico idóneo.

Por todo lo anterior, es importante que el odontólogo esté familiarizado con los signos físicos y psicológicos de maltrato infantil físico y del SMbP y que, cuando sospeche que se encuentra frente a un caso de esta índole, indague acerca de la historia previa del niño y de sus hermanos, para descartar el origen intencional de las lesiones o corroborar su origen patológico; ante la duda de la etiología de las lesiones, el odontólogo debe comunicar los hallazgos al resto del equipo de salud, y a las autoridades correspondientes, para que el enfoque sea multidisciplinario y legal.

Llama la atención que, en los casos reportados en la literatura, pocas veces el dentista participa en el diagnóstico y análisis del caso. Cuando los niños fueron obligados a ingerir una sustancia cáustica, el personal médico se enfocó solamente en el estudio de las lesiones del esófago y del estómago, pese a que las lesiones orales eran evidentes y un cirujano dentista podría dar una primera señal de alerta sobre ingestión de sustancias tóxicas.

Por otro lado, en niños que fueron examinados por problemas neurológicos y respiratorios, y cuyas madres alegan apneas o pérdidas de la conciencia inexplicable, no se consigna el examen oral en búsqueda de lesiones como: equimosis en labio, frenillo labial y encías producto de presión mecánica sobre las estructuras bucales y la nariz.

De lo anteriormente descrito se desprende que es fundamental el trabajo interdisciplinario para abordar estos casos. Como equipo de salud, debemos procurar realizar una correcta anamnesis próxima y remota pues, por regla general, los niños afectados tienen un historial de visitas reiteradas a servicios de salud por patologías

de difícil diagnóstico y resolución, y no en pocas ocasiones, un historial de hermanos fallecidos por causas similares a las que motivan la consulta. La existencia de uno de estos eventos, o ambos de manera conjunta, más la sospecha del equipo de salud, debiese ser una señal de alerta para el personal médico y las autoridades judiciales.

La importancia del diagnóstico temprano del Síndrome de Munchausen by proxy radica en sus implicaciones, pues se genera daño agudo y secuelas físicas y psicológicas en el afectado, llegando incluso a ser potencialmente letal para la víctima y sus hermanos. Un diagnóstico oportuno permitirá entonces la toma de las medidas de protección al menor dispuestas en la ley.

Finalmente, como un aporte novedoso para el correcto abordaje de estos casos, presentamos un esquema de atención para orientar el examen clínico del dentista ante la sospecha de Síndrome de Munchausen by proxy,

CONCLUSIONES

La importancia de la sospecha y diagnóstico temprano del Síndrome de Munchausen by proxy radica en las implicancias que tiene, pues se genera daño agudo y secuelas, tanto físicas como psicológicas, al menor, llegando a ser potencialmente letal y extensivo a sus hermanos. Además, el diagnóstico conlleva consecuencias legales y la toma de medidas de protección para las víctimas. El trabajo interdisciplinario para el abordaje de estos casos es fundamental, pues las manifestaciones clínicas se presentan en distintos territorios anatómicos, generalmente son atípicas, de tórpida evolución, de etiología desconocida, de difícil interpretación y/o no responden a terapia habitual.

Bibliografía





1. Comas J R, Vázquez V (2005) Síndrome de Munchausen: cuadro clínico, diagnóstico diferencial y una propuesta de tratamiento. *Rev Fac Med UNAM* 48 (1):5-9.
2. Asher, R. (1951). Munchausen's syndrome. *Lancet*, 1, 339-341.
3. Burton M, Warren M, Lapid M, Bostwick J (2015). Munchausen Syndrome by Adult Proxy: A Review of the Literature. *Journal of Hospital Medicine* 10 (1):32-35.
4. Bartsch C, Riße M, Schütz H, Weig N, Weiler G (2003). Munchausen syndrome by proxy (MSBP): an extreme form of child abuse with a special forensic challenge. *Forensic Science International* 137 (2-3):147-151.
5. American Psychiatric Association (2013). Trastornos de síntomas somáticos y trastornos relacionados. In *Diagnostic and statistical manual of mental disorders* (5th ed.). Washington, DC: Author. (pp 324-326).
6. Organización Mundial de la Salud. Temas de Salud: Maltrato de Menores. Disponible en http://www.who.int/topics/child_abuse/es/. Acceso el día 06 de febrero, 2018.
7. Somani R, Kushwaha V, Kumar D, Khaira J (2011). Review Paper: Child abuse and its detection in the Dental Office. *J Indian Acad Forensic Med* 33(4): 361-365.
8. Palacios, J.; Jiménez, J.; Oliva, A. y Saldaña, D. (1998). Malos tratos a los niños en la familia. En M. J. Rodrigo y J. Palacios (Coords.), *Familia y desarrollo humano* (pp. 399-421). Madrid: Alianza.
9. Eminson M, Jureidini J. (2002). Concerns about research and prevention strategies in Munchausen Syndrome by Proxy (MSBP) abuse. *Child Abuse & Neglect* 27: 413-420.
10. Rosenberg, D. A. (1987). Web of deceit: A literature review of Munchausen syndrome by proxy. *Child Abuse and Neglect*, 11: 547-563.
11. Olczak-Kowalczyk D, Wolska-Kusnierz B, Bernatowska E (2015). Fabricated or induced illness in the oral cavity in children. A systematic review and personal experience. *Cent Eur J Immunol*. 40(1):109-14.
12. Unal E, Unal V, Gul A, Celtek M, Diken B, Balcioglu I (2017): A Serial Munchausen Syndrome by Proxy. *Indian J Psychol Med*. 39(5): 671-674.
13. Tamay Z, Akcay A, Kilic G, et al. (2007): Corrosive poisoning mimicking cicatricial pemphigoid: Munchausen by proxy. *Child Care Health Dev* 33: 496-499.
14. Maida A, Molina M, Carrasco X (1999): Síndrome de Munchausen-por-poder: un diagnóstico a considerar. *Rev. chil. pediatr*. 70 (3):
15. Bicakci U, Dinler G, Bozkurter T, Tander B, Gunaydin M, Akbas S, Ariturk E (2010). Caustic esophagitis in two siblings: Munchausen syndrome by proxy. *Journal of Pediatric Sciences* 6:e62.
16. Ley 19.696 Establece Código Procesal Penal. *Diario oficial de la República de Chile*, publicación 12 de octubre del 2000.
17. Clin B, Ferrant O, Dupont C, Papin F (2009): Recurrent caustic esophagitis: a clinical form of Münchausen syndrome by proxy. *Child Abuse Negl* 33: 293-295.
18. Porter GE, Heitsch GM, Miller MD (1994): Munchausen syndrome by proxy: unusual manifestations and disturbing sequelae. *Child Abuse Negl* 18: 789-794.





19. Código de la Familia de la República de Panamá. Disponible en <http://www.organojudicial.gob.pa/cendoj/wp-content/blogs.dir/cendoj/codigo-de-la-familia-94.pdf>



Attribution (BY-NC) - (BY) You must give appropriate credit, provide a link to the license, and indicate if changes were made. You may do so in any reasonable manner, but not in any way that suggest the licensor endorses you or your use. (NC) You may not use the material for commercial purposes.

