

**ORIGINAL**

## Revisión de los casos de fracturas de plato tibial Schatzker V y VI tratada con osteosíntesis y/o fijación externa en el Hospital San Juan de Dios durante el año 2015

Carlos Eduardo Ugalde Ovarés \*  
Diana Morales Castro\*\*  
Karla Espinoza Morales\*\*\*

### RESUMEN

Las fracturas de plato tibial representan el 1,2% de las fracturas, se observan predominantemente en dos grupos: en pacientes jóvenes que sufren lesiones de alta energía y en adultos mayores con osteopenia debido a traumas de baja energía.<sup>1,2</sup> En el paciente joven es más frecuente la lesión de tejidos blandos debido a la resistencia ósea, mientras en el paciente anciano suele asociarse mayor frecuencia de depresión de la superficie articular.<sup>2</sup> Las causas asociadas son la compresión axial asociada a varo o valgo, precipitaciones, accidentes de tránsito y actividades deportivas. Las fracturas del plato tibial lateral son más frecuentes que las mediales, debido al valgo fisiológico.<sup>1,2</sup>

Se dividen en VI tipos. Los tipos de fracturas V y VI involucran los dos platos tibiales, medial y lateral, por lo que en este tipo de fracturas se observan peores resultados postquirúrgicos. Las consecuencias se deben al tiempo requerido para la recuperación y las secuelas residuales.

El presente estudio pretende documentar cuáles son los tratamientos de elección en el Hospital San Juan de Dios y sentar un precedente epidemiológico con datos costarricenses que sirva de base para futuras investigaciones y/o protocolos de tratamiento.

Los resultados quirúrgicos se miden de acuerdo a la satisfacción de los pacientes con el proceso quirúrgico y la funcionalidad postquirúrgica, esto debido a que dichas medidas han demostrado poseer mayor utilidad para monitorizar las intervenciones terapéuticas.<sup>6,7</sup>

### PALABRAS CLAVE

Fractura plato tibial, Schatzker V, Schatzker VI, osteosíntesis.

\*Residente del postgrado de Ortopedia y Traumatología. Universidad de Costa Rica.

\*\*Asistente en anestesiología. Hospital del Trauma. Instituto Nacional de Seguros.

\*\*\*Médico cirujano. Centro Médico Integral Ebenezer. Correo electrónico: karlaespinoza08@gmail.com



## ABSTRACT

Tibialplateau fractures represent 1,2% of all fractures, they are predominant in two groups: young patients who suffer of high-energy trauma and in elderly with osteopenia due to low energy trauma. In young patients, soft tissue trauma is more frequent due to bone resistance, in the elderly it is associated with articular surface depression. Fractures causes are associated with valgus or varus axial compression, precipitation, car accidents and sports. Lateral tibialplateau fractures are more frequent than medial fractures due to physiological valgus.

These fractures are divided in VI types, V and VI include both tibialplateau, medial and lateral, having worst post surgical results due to recovery time and residual sequels.

This study will evaluate treatment election in Hospital San Juan de Dios and present epidemiological background with costarrican data that will be useful for future investigations and/or treatment protocols.

Surgical results are assessed with patient satisfaction with the surgical process and post surgical functionality, because these variables have proven best effect in therapeutical intervention evaluation.

## Key Words

Tibial plateau fractures, Shatzker V, Shatzker VI, osteosynthesis

## INTRODUCCIÓN

Las fracturas de plato tibial representan el 1,2% de las fracturas, se observan predominantemente en dos grupos: en pacientes jóvenes que sufren lesiones de alta energía y en adultos mayores con osteopenia debido a traumas de baja energía.<sup>1,2</sup> En el paciente joven es más frecuente la lesión de tejidos blandos debido a la resistencia ósea, mientras en el paciente anciano suele asociarse mayor frecuencia de depresión de la superficie articular.<sup>2</sup>

Las fracturas del plato tibial se deben a varias causas como compresión axial asociada a varo o valgo, precipitaciones, accidentes de tránsito y actividades deportivas. Las fracturas del plato tibial lateral son más frecuentes que las mediales, debido al valgo fisiológico.<sup>1,2</sup>

Las fracturas de plato tibial generalmente resultan de accidentes de vehículos de motor, colisión de motocicletas y precipitaciones por lo que su incidencia ha ido en aumento en la actualidad, estas representan el 1,2% de todas las fracturas.<sup>1,2</sup> Existe un riesgo elevado de que los pacientes asocien limitación funcional; sin embargo, debido al advenimiento de novedosas técnicas quirúrgicas ha habido una mejoría en los resultados obtenidos.<sup>3</sup>

En 1979 Schatzker y colaboradores publicaron su sistema de clasificación para las fracturas de plato tibial y las dividieron en seis tipos. Los tipos de fracturas V y VI involucran los dos platos tibiales, medial y lateral, por lo que en este tipo de fracturas se observan peores resultados postquirúrgicos. No existe un consenso definitivo sobre el método de fijación en este tipo de fracturas, las técnicas que se han utilizado como tratamiento incluyen la reducción cerrada y ferulización, reducción abierta con fijación interna, colocación de tutor externo circular, fijación percutánea, placas con técnicas mínimamente invasivas y otros. Cada una de las opciones posee ventajas y desventajas, pero existen reportes de incongruencia entre los resultados radiológicos y la funcionalidad final observada.<sup>4,5</sup>



## CLASIFICACIÓN

Es importante clasificar el tipo de fractura para guiar el tratamiento, conocer el pronóstico, poder categorizar el tipo de intervención y facilitar los estudios clínicos y la comunicación con los pacientes. En 1979 Shatzker y colaboradores establecieron un sistema de clasificación para las fracturas de plato tibial (Tabla. 1), al analizar 94 casos de pacientes con este tipo de fracturas. Esta clasificación, conocida como clasificación Schatzker, es actualmente la clasificación aceptada por la Asociación de Ortopedia (AO).<sup>1</sup> Existe otro sistema de clasificación el AO/OTA, sin embargo, ninguno ha demostrado ser mejor que el otro, en nuestro medio se utiliza la clasificación Schatzker debido a la mayor complejidad de la otra.<sup>9,10</sup>

Al utilizar la clasificación de Schatzker los especialistas en ortopedista pueden comunicar varias características de las fracturas como la morfología y el nivel de energía del trauma. Los tipos I-III se deben usualmente a traumas de baja energía, mientras los tipos IV-VI a traumas de alta energía y requieren un examen físico minucioso con la finalidad de descartar daño neurovascular.<sup>2</sup> Los tipos V y VI son las fracturas que con mayor frecuencia asocian lesión de tejidos blandos incluyendo lesión del menisco lateral.<sup>11</sup>

Tabla 1. Clasificación Schatzker para fracturas de plato tibial. 1,2,12,13

Tipo de fractura	Nombre	Características
I	Fracturas desplazadas	Se observan en pacientes jóvenes, no existe hundimiento debido a resistencia del hueso esponjoso.
II	Fracturas desplazadas y deprimidas	Se observan en pacientes mayores de 40 años con debilidad del hueso subcondral.
III	Fractura con hundimiento de la superficie articular	Son resultado de traumas de baja energía en pacientes ancianos con osteoporosis. Poseen baja frecuencia de lesión ligamentaria.
IV	Fractura del plato medial	Usualmente afecta todo el cóndilo medial y es causado por un mecanismo de varo forzado y compresión axial. Existe una alta frecuencia de lesión de ligamentos cruzado anterior y laterales, distensión del nervio peroneo, daño de la arteria poplítea y del menisco interno.
V	Fractura bicondilar	Existe desplazamiento de los dos cóndilos tibiales. El patrón característico es la fractura del cóndilo medial con fractura deprimida o desplazada del cóndilo lateral
VI	Disociación de la diáfisis y la metáfisis	Son fracturas conminutas, asocian una alta incidencia de síndrome compartimental y daño neurovascular.



## Imágenes

La evaluación imagenológica de la fractura incluye radiografías antero-posterior y lateral y tomografía axial computarizada, de ser posible con reconstrucción en tercera dimensión. El sistema Schatzker se estableció para clasificar las fracturas de acuerdo a los patrones radiográficos, sin embargo, existe una variabilidad kappa interobservador desde un 0,38 hasta un 0,68 e intraobservador desde un 0,57 hasta un 0,91. La adición de tomografía axial asocia valores de kappa de 0,46 a 0,75, mientras que el uso de resonancia magnética mejora el kappa hasta 0,85.<sup>14,15,16</sup>

## Tratamiento

El tratamiento óptimo de estas fracturas es controversial, no existe un protocolo aprobado aún. Gran parte de los pacientes poseen disfunción residual incluso después de completar el tratamiento indicado. Dependiendo del patrón de la fractura, la condición de los tejidos blandos y la condición ósea, diferentes métodos de fijación se recomiendan. Las metas del tratamiento incluyen la estabilización de la rodilla, el restablecimiento de la superficie articular y la preservación de la funcionalidad. La fijación interna con placa y tornillos y la fijación externa son tratamientos recomendados.<sup>8,17</sup>

La fijación interna de este tipo de fracturas provee buena estabilidad, sin embargo, gran cantidad de autores han reportado altas tasas de complicaciones como sepsis de tejidos, necesidad de procedimientos secundarios e incluso amputación.<sup>18,19</sup> Varias revisiones de casos han reportado que las placas con tornillos bloqueados proveen mayor fuerza y rigidez, sin embargo, múltiples factores influyen la estabilidad como el número de tornillos, la longitud, la distancia de la placa y el diámetro de los tornillos.<sup>20,21,22</sup> La utilización de doble placa para el tratamiento de las fracturas bicondilares ha sido descrita como exitosa, si bien es técnicamente demandante ofrece estabilidad adicional sin la necesidad de fijación externa suplementaria y evita la lesión tisular externa.<sup>23</sup>

La fijación externa en las fracturas conminutas del plato tibial ha sido analizada por autores como Subasi y colaboradores quienes han demostrado una reducción anatómica insuficiente con este método y la necesidad de un tiempo promedio de 22 semanas para la consolidación utilizando este como único método.<sup>24,25</sup> Otros autores como Catagni y Katsenis han tenido mejores resultados con esta técnica de fijación externa con tutor circular cuando la han combinado con fijación interna mínima.<sup>26,27,28</sup>

Otra de las opciones recomendadas es la fijación en dos tiempos en el primer momento quirúrgico se coloca un tutor externo para el manejo agudo y de acuerdo a la viabilidad de los tejidos y la lesión se realiza en un segundo tiempo la fijación interna definitiva.<sup>29,30,31</sup>

En el estudio multicéntrico, prospectivo y randomizado de la Sociedad Canadiense de Trauma Ortopédico se evaluaron ambos métodos, la fijación interna con placas y la fijación externa para las fracturas Schatzker V y VI. A pesar de que ambas técnicas proveen una reducción satisfactoria de la fractura, los pacientes que se sometieron a procedimientos de fijación externa circular presentaron menores pérdidas sanguíneas intraoperatorias, requirieron menos días de hospitalización, y presentaron mejores escalas funcionales posquirúrgicas, mientras los pacientes cuya resolución fue con fijación interna presentaron un mayor riesgo de sepsis del sitio quirúrgico y necesidad de reintervención.<sup>32,33</sup>





## METODOLOGÍA

Para el presente estudio se buscaron los registros estadísticos de fractura de plato tibial. Sin embargo, las fracturas se registran como fracturas de tibia y no están clasificadas de acuerdo al tipo de fractura tibial, por este motivo no se pudo obtener el registro de la totalidad de las fracturas de plato tibial.

Se revisaron las programaciones quirúrgicas del Hospital San Juan de Dios del año 2015, para buscar los pacientes programados para cirugía debido a fractura de tibia proximal, una vez obtenido el listado se seleccionaron los pacientes con fractura de plato tibial clasificadas como Schatzker.

Criterios de Inclusión:

1. Pacientes mayores de 13 años, programados para cirugía por fractura de plato tibial Schatzker V y VI en el Hospital San Juan de Dios durante el año 2015.

Criterios de Exclusión:

1. Pacientes con fracturas de plato tibial con categorías distintas a la Schatzker V y VI.
2. Ausencia de control postquirúrgico en los primeros seis meses.

Una vez identificados los pacientes con fracturas Schatzker V y VI se realizó la búsqueda del expediente clínico, se revisó el mismo y las imágenes radiológicas correspondientes a cada paciente. Se generó una base de datos en Microsoft Excel, donde se tabularon el género, la edad de los pacientes, la presencia de comorbilidades, el mecanismo del trauma, la presencia de lesión de tejidos blandos asociado al trauma, los días que requirieron internamiento, los días que los pacientes debieron esperar la cirugía, la clasificación Schatzker de la fractura, el tipo de fijación quirúrgica realizado, los resultados posquirúrgicos de acuerdo a la consolidación radiográfica, los arcos de movilidad descritos en las consultas médicas subsecuentes, y finalmente la incidencia de complicaciones. Debido a la pequeña muestra obtenida se realizaron análisis porcentuales y descriptivos los dichos datos.

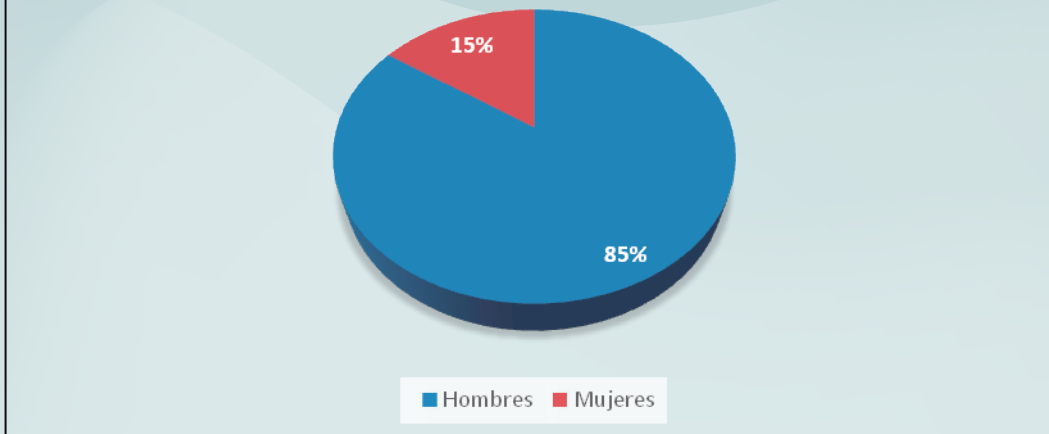
## RESULTADOS

Al analizar las programaciones quirúrgicas del año 2015 del Hospital San Juan de Dios de la Caja Costarricense de Seguro Social, se documentaron 29 pacientes programados para cirugía debido a fractura de tibia proximal, de ellos 13 pacientes presentaban fracturas Schatzker V y VI, lo que representó el 44,8% de las fracturas quirúrgicas de tibia proximal. El 85% de los pacientes eran hombres y tan solo el 15% mujeres como se observa en el gráfico 1.

Como se muestra en el gráfico 2, al analizar los datos demográficos el mayor número de pacientes se encontraban en el grupo etario entre los 40 y los 60 años de edad, el 92% de los pacientes eran menores de 60 años y la edad promedio fue de 43 años, concordante con lo descrito en la literatura por autores como Rademakers y colaboradores.<sup>34</sup> Ninguno de los pacientes tenía comorbilidades asociadas de hipertensión y diabetes, solo un paciente era tabaquista y solo un paciente era adulto mayor (tenía 80 años).



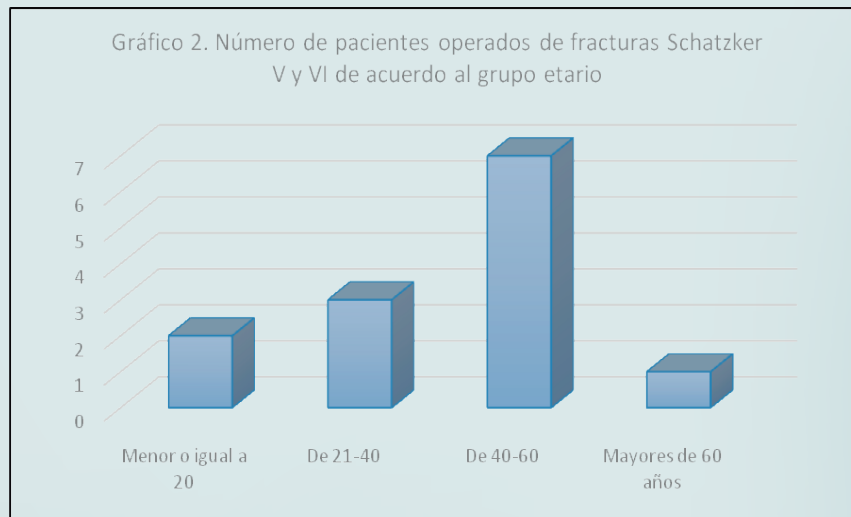
**Gráfico 1. Porcentaje de pacientes operados en el Hospital San Juan de Dios debido a fracturas Schatzker V y VI durante el año 2015 de acuerdo al género.**



**Fuente:** Expedientes clínicos del Hospital San Juan de Dios.

El número promedio de días de internamiento fue de 23 días, este periodo varió desde los 6 hasta los 94 días, solo dos pacientes estuvieron hospitalizados periodos mayor a los 30 días. El tiempo promedio de espera para la resolución quirúrgica fue de 8,5 días y varió desde la resolución el mismo día de la fractura hasta 24 días en espera de la cirugía.

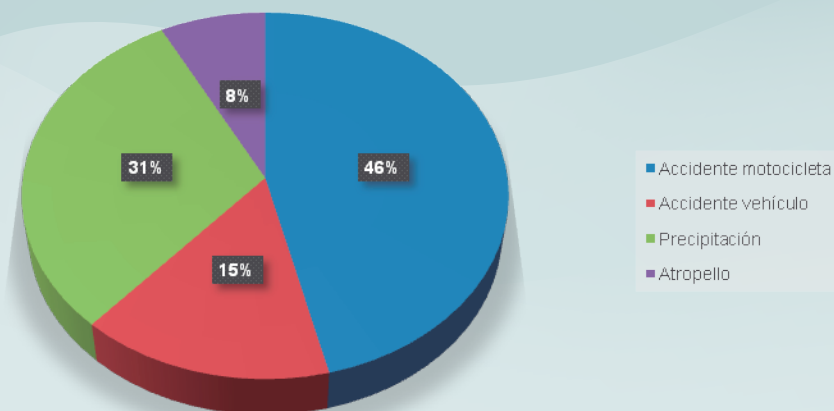
**Gráfico 2. Número de pacientes operados de fracturas Schatzker V y VI de acuerdo al grupo etario**



**Fuente:** Expedientes clínicos del Hospital San Juan de Dios.

El mecanismo de trauma más común fueron los accidentes de motocicleta, que representaron el 46% de los casos, los otros mecanismos se observan en el gráfico 3 y fueron, accidente de vehículo, precipitación y atropello.

Gráfico 3. Porcentaje de pacientes operados por fractura Schatzker V y VI de acuerdo al mecanismo de trauma



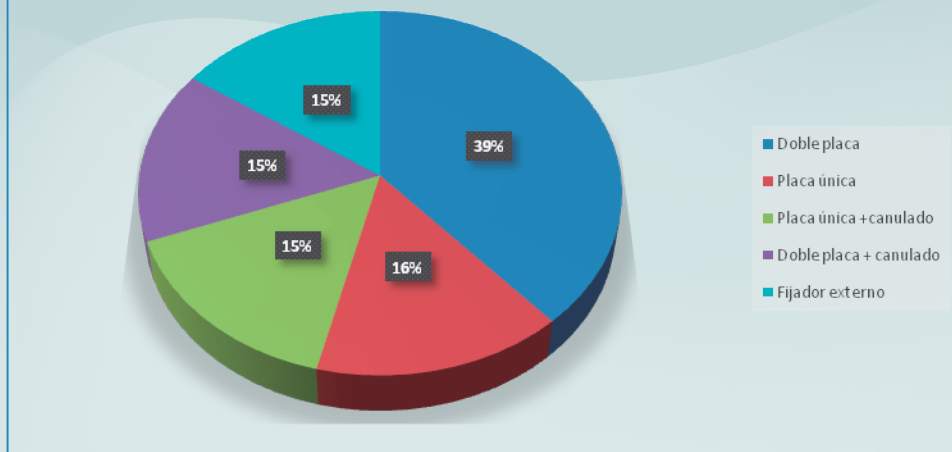
**Fuente:** Expedientes clínicos del Hospital San Juan de Dios.

El 54% de los pacientes presentaron fracturas Schatzker tipo V y el 46% tipo VI. Seis de los pacientes asoció lesión de tejidos blandos, de ellos el 50% tenían fractura Schatzker V y 50% Schatzker VI.

El gráfico 4 muestra los tipos de osteosíntesis utilizados para tratar las fracturas Schatzker V y VI. El método de resolución más común fue la osteosíntesis interna en un 85% de los casos. La osteosíntesis con doble placa se utilizó en el 39% de los casos y la osteosíntesis con placa única en el 16%, en el 30% restante de los casos se utilizó además tornillos canulados con las placas.

De los trece pacientes operados tres presentaron fracturas expuestas por lo que se les colocó un tutor externo. Posteriormente a uno de los pacientes se le colocó una placa doble como osteosíntesis definitiva por lo que formó parte del grupo manejado con fijación interna. En los otros dos casos, debido al desarrollo de sepsis del sitio quirúrgico, no se realizó fijación interna, uno de los pacientes debió ser amputado por falla en la consolidación y la sepsis, este paciente requirió 94 días de hospitalización y el otro paciente fue manejado con el tutor externo hasta la consolidación.

Gráfico 4. Porcentaje de pacientes de acuerdo al tipo de osteosíntesis utilizada en el tratamiento de las fracturas Schatzker V y VI



**Fuente:** Expedientes clínicos del Hospital San Juan de Dios.

Concordante a lo descrito en la literatura un alto porcentaje de los pacientes presentaron complicaciones, de los 13 pacientes 11 asociaron complicaciones para un total de 85%. Un paciente asoció una complicación por el procedimiento quirúrgico con un resultado de defecto en valgo luego de la resolución con doble placa. Dos pacientes presentaron sepsis del sitio quirúrgico, ambos tenían el antecedente de fractura expuesta, uno requirió un colgajo y el otro fue amputado. Dos pacientes asociaron complicaciones debido al trauma, uno presentó una ruptura meniscal y otro una ruptura de ligamento colateral. Los pacientes restantes asociaron limitación funcional o dolor crónico.

En la evaluación de los seis meses postquirúrgicos, siete de los pacientes presentaron dolor crónico. En nueve de los casos se documentó limitación funcional en los arcos de movilidad, desde hasta  $-20^{\circ}$  en la extensión hasta  $70^{\circ}$  en la flexión. Un paciente presentó retraso en la consolidación, pero finalmente la fractura consolidó a los 8 meses.

## CONCLUSIONES

Concordante con otros autores el presente trabajo evidenció que estas fracturas se observan sobre todo en personas jóvenes y sanas, debido principalmente a accidentes con vehículos de motor.

No existe una única técnica quirúrgica que haya demostrado ser la mejor opción para el paciente con fracturas de plato tibial Schatzker V y VI.<sup>34</sup> Las técnicas quirúrgicas seleccionadas en el Hospital San Juan de Dios variaron dependiendo de si la fractura fue expuesta o no, y durante el período analizado, la escogencia fue principalmente la fijación interna. La frecuencia de complicaciones que se observaron con el manejo mediante fijación externa puede deberse a que fue el tratamiento de elección solo en los casos de fractura expuestas y con mayor riesgo de desarrollar complicaciones.

La investigación demostró así mismo que estas fracturas tienen elevadas tasas de complicaciones ya sea debido al trauma o al insulto quirúrgico, puesto que al involucrar una superficie articular el manejo es más complejo. El presente estudio sentó un precedente sobre las técnicas quirúrgicas seleccionadas para el manejo de las fracturas Schatzker V





y VI, debido al tamaño de la muestra no es extrapolable a otros centros nacionales, por tal motivo es de interés que se realicen estudios similares en otros hospitales de la Caja Costarricense de Seguro Social para establecer cuáles son las mejores opciones terapéuticas y los resultados que se obtienen con estas.

## ABREVIATURAS

Osteosíntesis: OS

Fijación externa: FE

Resonancia Magnética Nuclear: RMC

Tomografía Axial Computarizada: TAC

## BIBLIOGRAFIA

1. Zeltser, D. & Leopold, S. (2013). Schatzker: Classification of Tibial Plateau Fractures. *Clin Orthop Relat Res*, 471, 371–374.
2. Álvarez, L. García, Y. Gutiérrez, M. & Montanez, D. (2010). Clasificación de Schatzker en las fracturas de la meseta tibial. *AMC*, 14(6).
3. Pun, T., Krishnamoorthy, V., Poonnoose, P., Oommen, A. & Korula, J. (2014). Outcome of Schatzker type V and VI tibial plateau fractures. *Indian J Orthop*, 48(1), 36-41.
4. Khatri, K., Lakhotia, D., Sharma, V., Kumar, K., Sharma, G. & Farooque, K. (2014). Functional Evaluation in High Energy (Schatzker Type V and Type VI) Tibial Plateau Fractures Treated by Open Reduction and Internal Fixation. *In Sch Res Notices*, 589538.
5. Young, M. & Barrack, R. (1994). Complications of internal fixation of tibial plateau fractures. *OrthopaedicReview*, 23(2), 149–154.
6. DeCoster, T., Nepola, J. & El-Khoury, G. (1988). Cast brace treatment of proximal tibia fractures. A ten-year follow-up study. *Clinical Orthopaedics and Related Research*, 231, 196–204.
7. Moore, M. (1981). Fracture-dislocation of the knee. *Clinical Orthopaedics and Related Research*, 156, 128–140.
8. Nabil, F.Sabry, F. Haman, S. (2004). Open reduction and internal fixation of 117 tibial plateau fractures. *Orthopedics*, 27(12), 1281–1287.
9. Maripuri, S., Rao, P., Manoj-Thomas, A. & Mohanty, K. (2008). The classification systems for tibial plateau fractures: how reliable are they? *Injury*, 39(10), 1216-21.



10. Charalambous, C., Tryfonidis, M., Alvi, F., Moran, M. & Fang, C. (2007). Inter- and intra- observer variation of the Schatzker and AO/OTA classifications of tibial plateau fractures and a proposal of a new classification system. *Ann R Coll Surg Engl*, 89(4), 400-4.
11. Gardner, M. J., Yacoubian, S., Geller, D., Pode, M. & Mintz, D. (2006). Prediction of soft-tissue injuries in Schatzker II tibial plateau fractures based on measurements of plain radiographs. *J Trauma*, 60(2), 319-23.
12. Wahlquist, M., Laguilli, N., Ebraheim, N. & Levine, J. (2007). Medial tibial plateau fractures: a new classification system. *J Trauma*, 63(6), 1418-21.
13. Stark, E., Stucken, C., Trainer, G. & Tornetta, P. (2009). Compartment syndrome in Schatzker type VI plateau fractures and medial condylar fracture-dislocations treated with temporary external fixation. *J Orthop Trauma*, 23(7), 502-6.
14. Blin, D., Cyteval, C., Kamba, C., Blondel, M. & López, F. (2007). Imaging of traumatic injuries of the knee. *J Radiol*, 88, 775-88.
15. Hu, Y. L., Ye, F., Ji, A., Qiao, G. & Liu, H. (2009). Three-dimensional computed tomography imaging increases the reliability of classification systems for tibial plateau fractures. *Injury*, 40(12), 1282-5.
16. Markhardt, B. K., Gross, J. M. & Monu, J. U. (2009). Schatzker classification of tibial plateau fractures: use of CT and MR imaging improves assessment. *Radiographics*, 29(2), 585-97.
17. Yang, S., Kuo, S., Chang, S., Su, T., Chen, H., Renn, J., et al. (2013). Biomechanical Comparison of Axial Load Between Cannulated Locking Screws and Noncannulated Cortical Locking Screws. *Orthopedics*, 36(10).
18. Spagnolo, R. & Pace, F. (2012). Management of the Schatzker VI fractures with lateral locked screw plating. *Musculoskelet Surg*, 96(2), 75-80.
19. Shah, S. & Karunakar, M. (2007). Early wound complications after operative treatment of high energy tibial plateau fractures through two incisions. *Bull NYU Hosp Jt Dis*, 65(2), 115-9.
20. Goesling, T., Frenk, A., Appenzeller, A., Garapati, R., Marti, A. & Krettek, C. (2003). LISS PLT: design, mechanical and biomechanical characteristics. *Injury*, 34, 11-15.
21. Kubiak, E., Camuso, M., Barei, D. & Nork, S. (2008). Operative treatment of ipsilateral noncontiguous unicondylar tibial plateau and shaft fractures: combining plates and nails. *J Orthop Trauma*, 22(8),



- 560-5.
22. Uhl, R., Gainor, J. & Horning, J. (2008). Treatment of bicondylartibial plateau fractures with lateral locking plates. *Orthopedics*, 31(5), 473-7
  23. Yu, Z., Zheng, L., Zhang, Y., Li, J. & Ma, B. (2009). Functional and radiological evaluations of high-energy tibial plateau fractures treated with double-buttress plate fixation. *Eur J Med Res*, 14(5), 200-5.
  24. Kataria, H., Sharma, N. & Kanojia, R. (2007). Small wire external fixation for high-energy tibial plateau fractures. *J Orthop Surg (Hong Kong)*, 15, 137-43.
  25. Subasi, M., Kapukaya, A., Arslan, H., Ozkul, E. & Cebesoy, O. (2007). Outcome of open comminuted tibial plateau fractures treated using an external fixator. *J Orthop Sci*, 12, 347-53.
  26. Catagni, M., Ottaviani, G. & Maggioni, M. (2007). Treatment strategies for complex fractures of the tibial plateau with external circular fixation and limited internal fixation. *J Trauma*, 63(5), 1043-1053.
  27. Katsenis, D., Dendrinou, G., Kouris, A., Savas, N. & Schoinochoritis, N. (2009). Combination of fine wire fixation and limited internal fixation for high-energy tibial plateau fractures: functional results at minimum 5-year follow-up. *J Orthop Trauma*, 23(7), 493-501.
  28. Lee, J., Papadakis, S., Moon, C. & Zalavras, C. (2007). Tibial plateau fractures treated with the less invasive stabilisation system. *Int Orthop*, 31(3), 415-8.
  29. Dirschl, D. & Del Gaizo, D. (2007). Staged management of tibial plateau fractures. *Am J Orthop*, 36(4 Suppl), 12-7.
  30. Tang, X., Liu, L., Tu, C., Yang, T., Wang, G. & Fang, Y. (2012). Timing of internal fixation and effect on Schatzker IV-VI tibial plateau fractures. *Chinese Journal of Traumatology*, 15(2), 81-85.
  31. Mahadeva, D., Costa, M. & Gaffey, A. (2008). Open reduction and internal fixation versus hybrid fixation for bicondylar/severe tibial plateau fractures: a systematic review of the literature. *Arch Orthop Trauma Surg*, 128(10), 1169-75.
  32. Hall, J., Beuerlein, M. & McKee, M. (2009). Open reduction and internal fixation compared with circular fixator application for bicondylartibial plateau fractures. *Surgical technique. J Bone Joint Surg Am*, 91 (Suppl 2), 74-88.



33. Mckee, M., Pirani, S. & Stephen, D. (2006). Open reduction and internal fixation compared with circular fixator application for bicondylartibial plateau fractures. Results of a multicenter, prospective, randomized clinical trial. *J Bone Joint Surg Am*, 88, 2613-23.
34. Musahl, V., Tarkin, I., Kobbe, P., Tzioupis, C., Siska, P. & Pape, H. (2009). Newtrendsand techniques in open reduction and internal fixation of fractures of the tibial plateau. *J BoneJointSurg Br.*, 91(4), 426-33.