

ESFINTEROTOMIA LATERAL INTERNA EN EL TRATAMIENTO DE LA FISURA ANAL

Dr. JUAN ARCE VILLALOBOS
Dr. MANUEL OBANDO VENEGAS
Dr. LUIS MORALES ALFARO
Dr. GUSTAVO VINOCOUR PONCE
Dr. JORGE AGUILAR ALVAREZ
Dr. MARCO V. BOLAÑOS ESCALANTE

RESUMEN

La fisura anal es una patología frecuente, generalmente muy dolorosa, cuyo tratamiento ha evolucionado en los últimos años.

Su etiología está relacionada frecuentemente con el estreñimiento y en los casos agudos cicatriza espontáneamente en 2 o 3 semanas. Cuando la fisura se hace crónica, el tratamiento quirúrgico está indicado. En nuestra experiencia, la esfinterotomía lateral interna es la operación de elección, ya que es fácil de realizar, con excelentes resultados en alto número de casos y sin alteración de la continencia anal.

Hemos realizado esta operación en 42 pacientes en el Servicio de Cirugía General No. 2 del Hospital México. La mayoría de los pacientes estaban entre los 20 y 40 años de edad, con un predominio del sexo femenino sobre el masculino. Los síntomas principales fueron dolor y sangrado al defecar. La mayoría de las fisuras estaban situadas en la línea media posterior. No hubo complicaciones post-operatorias y hubo recidiva en un solo paciente. El resultado fue excelente en el 97 por ciento de los casos, con un seguimiento mínimo de un año.

SUMMARY

Retrospective analysis was done of 42 patients who underwent lateral internal sphincterotomy for anal fissure. Seventy percent were male, and the majority of the fissure were located in the posterior middle line.

Morbidity was minimal and there was not impairment of anal continence. The results were excellent in 97 percent of the patients and most fissures healed in two weeks and patients were able to return to work in about one week.

INTRODUCCION

La fisura anal es un problema proctológico común, que se presenta como una úlcera del canal anal, pudiéndose extender hasta la línea dentada, generalmente muy dolorosa. Para la identificación de esta lesión se ha descrito una triada consistente en: 1) la úlcera misma; 2) la papila hipertrofica y 3) la "hemorroide centinela"^{6, 14}. La cicatrización de la fisura se presenta frecuentemente, en forma

espontánea en dos o tres semanas con tratamiento médico tal como laxantes, ungüentos anestésicos y anestésicos locales de larga acción; sin embargo, en algunas ocasiones estas lesiones se vuelven crónicas, con exposición del esfínter anal interno, requiriendo cirugía como tratamiento definitivo.

Se han descrito varias técnicas quirúrgicas: dilatación anal, fisurectomía, hemorroidectomía, esfinterotomía interna posterior y esfinterotomía lateral interna. Esta última probablemente reúne las características de ser la más

fácil de ejecutar, con un índice de recurrencia muy bajo y con alteración en la función anal mínima.

Desde el punto de vista histórico, el tratamiento de la fisura anal con esfinterotomía no es nuevo y se dice que Boyer lo sugirió en 1818, Goodsall en 1892 lo reafirmó y Martin en 1923 recomendó la esfinterotomía subcutánea a ciegas en el cuadrante posterior.^{1,3}

Sin embargo, esto no fue aceptado, en parte, porque se pensaba que este procedimiento dividía el esfínter externo; y no fue sino hasta los trabajos de Eisenhammer y Goligher et al, que se demostró que lo que se dividía era el esfínter anal interno. Fue Eisenhammer, en 1951, quien primero demostró que la fisura anal crónica podía ser tratada sólo con esfinterotomía,^{1,3} pero correspondió a Parks en 1967, sugerir la esfinterotomía lateral interna subcutánea.

ANATOMIA DEL CONDUCTO ANAL

El conducto anal es un pasaje de 3 cms. de largo, de gran importancia quirúrgica por el tipo de patología que puede presentar y por participar en los mecanismos de continencia rectal⁴. Está limitado posteriormente por el cóccix y tejido fibroso, graso y muscular. Lateralmente se encuentran las fosas isquio-rectales y los vasos hemorroidales inferiores. Anteriormente en el hombre está relacionado con el punto central del periné, el bulbo uretral y el borde posterior del diafragma urogenital que contiene la uretra membranosa. En la mujer el conducto está relacionado al frente con el cuerpo perineal y la parte inferior de la pared vaginal posterior.

Está formado básicamente por tres estructuras musculares, cuales son:

1. Esfínter anal interno, que es una continuación de la capa muscular circular del recto, constituido por músculo liso³.
2. Esfínter anal externo, que en cortes sagitales se puede observar que llega más abajo que el esfínter interno y en su extremo superior se fusiona con la parte puborrectal del músculo elevado del ano, constituido por músculo estriado.
3. Fibras de músculo longitudinal que se localizan entre ambos esfínteres y se continúa en sentido superior con la capa muscular longitudinal de la pared rectal y con algunas fibras del músculo elevador del ano.^{6,7}

TECNICA QUIRURGICA

Los pacientes son hospitalizados por lo general un día antes de la cirugía. Se utiliza algún tipo de anestesia de conducción; el paciente se coloca en posición de "navaja sevillana". Se efectúa dilatación anal y se coloca el anoscopio, comprobándose la presencia de la lesión. Luego se gira la ranura del anoscopio "a las 11", de acuerdo a las agujas del reloj y se identifica el surco interesfinteriano; con la

anestesia el esfínter anal externo se encuentra relajado, mientras que el interno persiste espasmódico, lo que facilita su identificación. Se efectúa una incisión radial de 2 cms. en el conducto anal, iniciándose en la línea dentada, sobre el esfínter interno. Se disecciona y se aísla el mismo, con una pinza hemostática, procediéndose entonces a su sección con bisturí o cauterio. Se revisa hemostasia y se cierra la incisión en la mucosa con crómico 2-0, puntos separados. La fisura en sí no se trata.^{1,6,9,10,12}

(Figuras 1-2-3-4-4. Fotografías N^o.1-2-3).

FIGURA N^o 1:
Fisura línea media posterior.



FIGURA N^o 2:
Incisión entre 9-11.

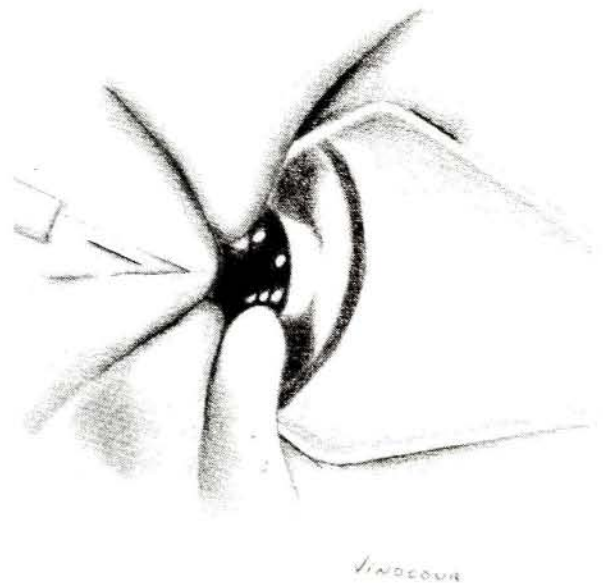

FIGURA N° 3:

Músculo esfínter interno del ano
disecado para ser seccionado.

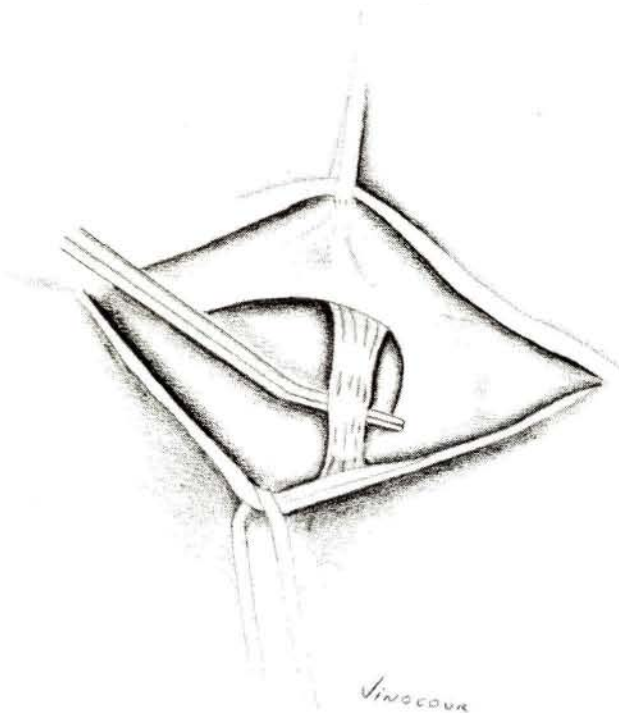


FIGURA N° 4:

Esfínter interno seccionado.

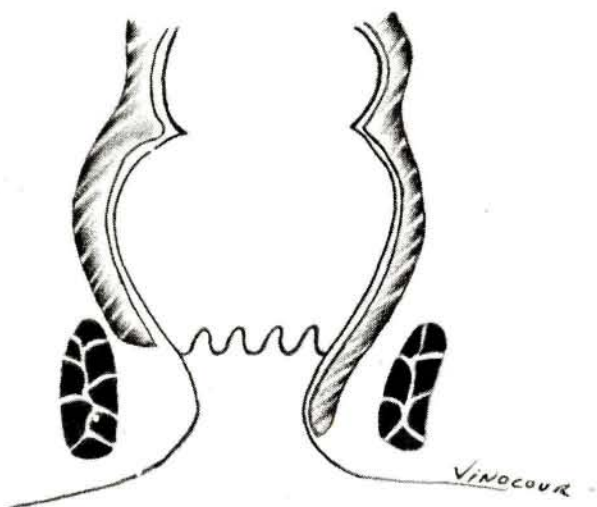
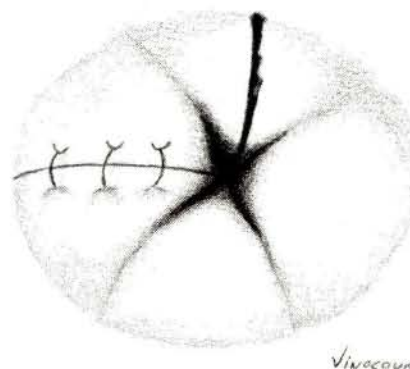


FIGURA N° 5:

Incisión ha sido suturada (nótese que la fisura anal
no ha sido reseca).



MATERIAL Y METODOS

El presente trabajo revisa la experiencia del Servicio de Cirugía General N° 2, del Hospital México, en 42 pacientes con fisura anal, tratados quirúrgicamente con esfinterotomía lateral interna.

Todos los pacientes fueron estudiados previamente con historia, examen clínico completo y rectosigmoidoscopia, comprobándose en todos ellos la triada diagnóstica descrita previamente.

A todos los pacientes se les aplicó la misma técnica quirúrgica, realizándola diferentes cirujanos del mismo Servicio.

Se siguió la evolución de los pacientes hasta la cicatrización de la fisura y por lo menos de 6 a 12 meses más.

RESULTADOS

En la tabla No. 1 observamos que un 81% de los pacientes se encontraba entre la segunda y la cuarta décadas de la vida.

Hubo un marcado predominio de pacientes de sexo femenino, con un 69% (Tabla No. 2).

El principal factor etiológico anotado en la anamnesis, fue el estreñimiento en 26 pacientes.

El síntoma constante que llevó a los pacientes a consultar, fue dolor en un 100% y el sangrado en segundo lugar, con 90%, estos síntomas se presentaron especialmente con la defecación. (Tabla N° 3).

La fisura se localizó en línea media posterior en la mayoría de los casos (27 pacientes) y no hubo diferencia en sintomatología de acuerdo a la localización anterior o posterior de la misma.

El diagnóstico se estableció en el 100% de los casos con base en la clínica y la rectosigmoidoscopia. Sin embargo, debe señalarse que frecuentemente el tacto rectal es muy doloroso, por lo que la simple inspección es suficiente para un correcto diagnóstico.

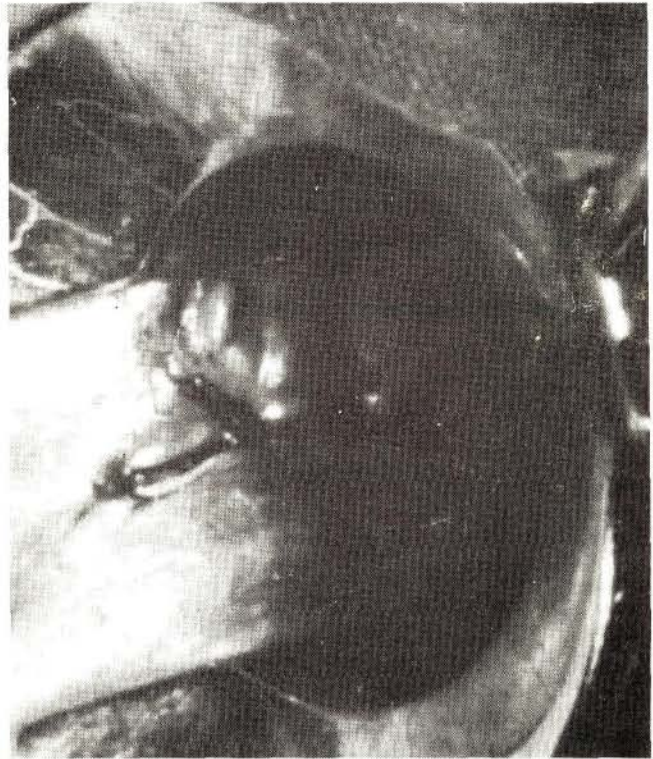
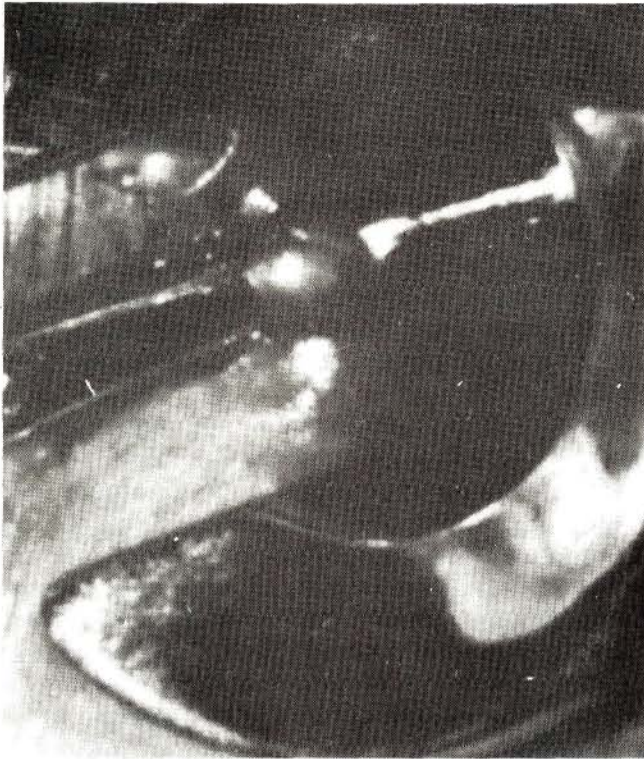
TABLA N° 1
ESFINTEROTOMIA LATERAL INTERNA
EN EL TRATAMIENTO DE LA
FISURA ANAL:
EDAD

	N°	%
10-19	3	7.14
20-29	14	33.33*
30-39	14	33.33*
40-49	6	14.28*
50-59	2	4.76
60-69	3	7.14
Total:	42	100.00

* 81%

TABLA N° 2
ESFINTEROTOMIA LATERAL INTERNA
EN EL TRATAMIENTO DE LA
FISURA ANAL
SEXO:

	N°	%
Masculino	13	30.95
Femenino	13	69.04
Relación M/F: 3/7		

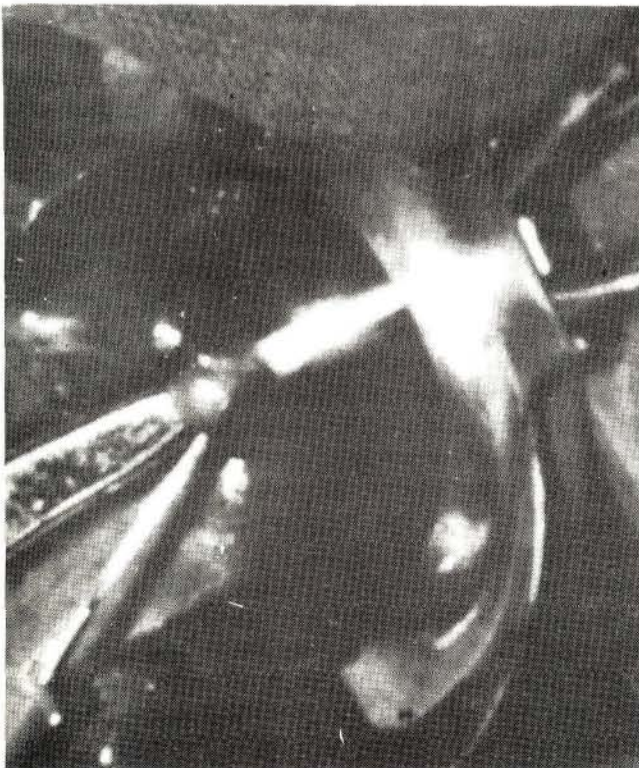

TABLA N°3
ESFINTEROTOMIA LATERAL INTERNA
EN EL TRATAMIENTO DE LA
FISURA ANAL
SINTOMAS:

Tipo	N°	%
Dolor	42	100.00
Sangrado	38	90.48
Secreción	16	38.09
Prurito	16	38.09

TABLA N° 4
ESFINTEROTOMIA LATERAL INTERNA
EN EL TRATAMIENTO DE LA
FISURA ANAL
PATOLOGIA ASOCIADA:

Tipo	N°	%
Hemorroides	11	26.19
Fístula	0	0
Absceso	0	0

TABLA N° 5
ESFINTEROTOMIA LATERAL INTERNA
EN EL TRATAMIENTO DE LA
FISURA ANAL
EVOLUCION POSTOPERATORIA:

Tipo	N°	%
Buena	41	97.62
Mala	1	2.38

Se encontró como patología asociada solamente hemorroides en el 26% de los pacientes (Tabla N° 4). En 4 pacientes se asoció hemorroidectomía a la esfinterotomía lateral interna.

En 41 pacientes (97%) la evolución postoperatoria fue excelente con cicatrización de la fisura en un término generalmente menor a las cuatro semanas. Solamente hubo un caso de recidiva, debido a una esfinterotomía insuficiente. No hubo morbilidad ni mortalidad quirúrgica y no hubo alteración de la continencia anal en ninguno de ellos. (Tabla No. 5).

COMENTARIO

La etiología de la fisura anal no ha sido aún bien establecida. Se han propuesto varias teorías: criptitis, estasis venosa, diarrea, estreñimiento, etc.⁹ Si uno quisiera agruparlas podría plantear dos causas principales: primero, trauma al conducto anal con desgarro de la mucosa o imposibilidad de cicatrización por factores locales y segundo, considerando como problema principal la infección de las glándulas anales y de las criptas. Frecuentemente se cita como causa, el paso traumático de heces duras por el canal anal; en nuestra serie el antecedente de estreñimiento se recogió en el 61.9% de los pacientes; sin embargo, en otras series, como la de la Clínica Ferguson, solamente el 20% de los pacientes refirió constipación.¹⁰

Existe consenso general en cuanto a la localización preponderante de esta lesión a nivel de la línea medio posterior, dándose varias explicaciones para este hecho, tales como la configuración del músculo esfínter externo, con su forma elíptica y la angulación anatómica del canal anal.¹³ En la mujer, el segmento anterior del esfínter no tiene protección, lo cual permite la aparición de fisuras en la zona anterior.

Desde el punto de vista clínico, nuestra serie concuerda con otras reportadas, en que el dolor y el sangrado rectal son los síntomas principales, llegando a ser el dolor con alguna frecuencia de intensidad muy importante^{1,6,8,10,13}. El diagnóstico generalmente es fácil de establecer con la historia clínica y los hallazgos físicos.

Goligher plantea el diagnóstico diferencial de esta lesión con: prurito anal crónico, colitis ulcerativa, enfermedad de Crohn, carcinoma de células escamosas del ano o adenocarcinoma del recto con invasión al canal anal, fisuras sifilíticas, úlceras tuberculosas y estenosis idiopática del esfínter interno⁶.

El tratamiento en la fase aguda se efectúa con laxantes, especialmente del tipo aceite mineral y ungüentos anestésicos, obteniéndose cicatrización frecuentemente en dos o tres semanas; sin embargo, una vez que la fisura se vuelve crónica, el tratamiento quirúrgico se hace necesario. Datos que nos orientan a establecer la cronicidad son: dolor continuo o intermitente de larga evolución, gran hemorroide centinela, induración de los bordes de la fisura y la exposición de las fibras del esfínter interno en el piso de la lesión^{6,14}.

Sobre tratamiento quirúrgico se han descrito varias técnicas ya mencionadas. La esfinterotomía lateral interna probablemente sea la que tiene menos complicaciones y un menor índice de recurrencia. Ya desde 1829 Recamier efectuó la primera dilatación anal, con buen resultado; Goligher reporta para este procedimiento un 16% de resultados insatisfactorios. El tiempo de cicatrización promedio es de siete semanas⁶.

La excisión de la fisura anal o fisurectomía, fue popularizada por Gabriel en 1948, con sección del borde del músculo esfínteriano expuesto en el área de la herida, interpretándolo como la parte más superficial del esfínter externo subcutáneo⁶. Brossy³ y Goligher⁶ en 1955 demos-

traron que en realidad lo que se seccionaba eran fibras del esfínter interno. Esta técnica ha caído en desuso, principalmente porque el paciente queda con una herida grande e incómoda, que toma un largo tiempo para cicatrizar, por lo que algunos autores como Mazier la recomiendan sólo en última instancia para casos difíciles y recurrentes, en los que se ha descartado enfermedad inflamatoria del colon previamente.

A pesar de que la etiopatología de la fisura anal no ha sido bien establecida, parece existir una clara relación entre el espasmo del músculo esfínter interno y la cronicidad de la lesión. Sin embargo, estudios de presión del esfínter anal interno por Duthie y Bennet, demostraron que la presión rectal de reposo es idéntica en pacientes con fisura y en un grupo control⁵, no obstante se cita una contracción anormal y aumentada del esfínter anal interno como respuesta a un estímulo tal como la defecación¹¹, lo que podría explicarnos el espasmo que se encuentra en estos pacientes al examen físico, y que nos justifica a su vez el dolor tan importante referido al momento de defecar. La no relajación de este esfínter con relajantes musculares, nos confirma el hecho que es el esfínter anal interno el responsable del espasmo; músculo que ha sido comprobado como músculo liso³.

Más recientemente, se ha descrito una presión de reposo aumentada a nivel del esfínter anal externo, en pacientes con fisura anal⁸.

En todo caso, parece aceptarse que el espasmo del esfínter con pequeños estímulos, evita un adecuado drenaje del área infectada, llevándonos a la cronicidad de la lesión con fibrosis de los tejidos subyacentes, incluyendo el esfínter interno.

En base a las observaciones descritas es que se planteó la sección del esfínter interno, como posible solución quirúrgica para este problema. Inicialmente la operación consistía en la sección del esfínter anal interno, a nivel de la línea medio posterior, aprovechando la presencia del esfínter en el fondo de la fisura. La evaluación de esta operación demostró varios inconvenientes que mencionamos rápidamente: 1) un período de cicatrización que se prolongaba entre 4 y 7 semanas; 2) una alta recurrencia (7%) y 3) lo más importante fue la alta incidencia de alteraciones de la continencia anal, que consistió en incapacidad de control de gases en el 34% y de heces en el 15%, aunque en el transcurso de varios meses estas cifras bajaron a 13 y 9%, respectivamente. La causa de esta incontinencia parece ser la formación de un surco que permite la filtración de gas y heces a lo largo del mismo, a pesar de la acción de la musculatura⁶.

Actualmente la esfinterotomía se realiza lateralmente, sin alterar en absoluto la fisura como tal. Los resultados reportados por diversos autores como Ray¹², Abcarian^{1, 2}, y Goligher⁶, son excelentes y coinciden con los de nuestra serie, con una recurrencia de menos del 3%, con un tiempo de cicatrización de la fisura de tres semanas promedio y con alivio del dolor prácticamente desde el postoperatorio temprano, con una morbilidad prácticamente de 0%.

CONCLUSIONES

1. La fisura anal es una patología frecuente en la práctica de la cirugía de colon y recto.
2. El tratamiento en su fase aguda en la mayoría de los casos es médico.
3. La esfinterotomía lateral interna en nuestra experiencia ha dado excelentes resultados, con inmediata mejoría del dolor y con cicatrización de la fisura en un período de 2 a 3 semanas, con una incapacidad promedio de una semana.
4. La morbilidad es mínima y no ha producido alteraciones de la continencia anal.

BIBLIOGRAFIA

1. Abcarian, H.: Esfinterotomía interna lateral, nueva técnica para tratar fisuras del ano. *Clin. Quir. de N.A.*, 1975, pág. 143.
2. Abcarian, H.: Surgical correction of chronic anal fissure, results of lateral internal sphincterotomy vs. fissurectomy midline sphincterotomy. *Dis. Col. and Rect.*, 1980. 23:1, p. 31.
3. Brossy, J.: Anatomy and surgery of anal fissure. *Ann. of Surg.* 1956. 144:6, p. 991.
4. Dickinson, V.: Maintenance of anal continence: a review of pelvic floor physiology. *Gut.* 1978. 19:1163.
5. Duthie, H. and Bennett, R.: Anal sphincteric pressure in fissure in ano. *Surg. Gyn. Obst.*, 1964 (July), p. 19.
6. Goligher, J.C.: *Surgery of the anus rectum and colon.* Bailliere Tindall, London, 1975, 3era. edición, pp. 170-191.
7. Hagihara, P.: Fisiología del colon y recto. *Clin. Quir. N.A.*, 1972 (agosto), p. 797.
8. Marby, M. et al: Randomized controlled trial to compare anal dilatation with lateral subcutaneous sphincterotomy for anal fissure. *Dis. Col. and Rect.*, 1979, 22:308.
9. Mazier, W.: An evaluation of the surgical treatment of anal fissures, *Dis. Col. Rect.*, 1972, 15:222.
10. Mazier, W. et al: Anal fissure and anal ulcers. *Surg. Clin. N.A.* 1978, 58:479.
11. Nothmann, B.: Internal anal sphincter derangement with anal fissures. *Gastroenterology*, 1974, 67:216.
12. Ray, J. et al: Lateral subcutaneous internal ans sphincterotomy for anal fissures. *Dis. Col. and Rect.*, 1974, 17:139.
13. Rudd, W.: Lateral subcutaneous internal sphincterotomy for chronic anal fissure and outpatient procedure. *Dis. Col. and Rect.*, 1975, 18:319.
14. Turell, R.: *Disease of the colon and rectum.* Vol. II W. Saunders Co. London, 1969, 2da. ed. pp. 980-990.