

## Equipo y Fisiología de los procedimientos en un Laboratorio Clínico Vascular Periférico.

DR. ALVARO RETANA\*  
DR. R. CLEMENT DARLING\*  
JEFFREY K. RAINES, PH.D.\*  
DR. CLIFFORD J. BUCKLEY\*

### INTRODUCCION

El Laboratorio Clínico de Vascular Periférico del Massachusetts General Hospital empezó a funcionar hace 4 años cuando el estudio de técnicas de diagnóstico —e instrumentos— orientados fisiológicamente se hicieron necesarias para evaluar pacientes con enfermedades arteriales y venosas.

Inicialmente se estudiaron los diferentes instrumentos y después se proyectaron los parámetros en uso actualmente: fue necesario evaluar pletismógrafos de oclusión venosa de aire y agua, pletismógrafos segmentales, oscilómetros, manguitos para medir la presión sanguínea, y el Doppler Ultrasound Velocity Detector, obteniendo un mejor conocimiento de la efectividad y límite de cada uno de estos aparatos y el desarrollo subsecuente de un nuevo instrumento designado como Pulse Volume Recorder (PVR) (10). A través de la evaluación de más de 2.500 pacientes, los instrumentos y las técnicas de examen han evolucionado y se han perfeccionado, habiendo sido muchos de ellos previamente descritos por otros —Brener, Darling, Raines, Strandness, Winsor, Yao (2, 5, 13, 16, 21). El propósito de este reporte es recomendar el uso más adecuado de estos procedimientos para dar la mejor asistencia al médico en el diagnóstico y manejo de enfermedades vasculares.

### EQUIPO

El Subcomité encargado del estudio de Enfermedades Vasculares Periféricas de la American Heart Association ha establecido ciertos criterios para evaluar pacientes en un Laboratorio Clínico de Vascular Periférico, que incluyen: simplicidad de uso, confiabilidad, reproducibilidad, adaptabilidad para uso durante y/o después de ejercicio, capacidad para estandarización y documentación, como es preferible para el estudio repetitivo de los sistemas arterial y venoso. Las técnicas empleadas en el laboratorio cumplen estos requisitos, siendo el equipo necesario fácilmente obtenible.

---

\* Servicio de Cirugía General, Massachusetts General Hospital y Departamento de Cirugía Harvard Medical School.

El PVR (Fig. 1), manufacturado por Mansfield Medical Engineering Co., Inc. (1), es un pletismógrafo segmental de aire con un dispositivo electrónico muy sensitivo, específicamente desarrollado para estudiar cambios en el flujo sanguíneo de los sistemas arterial y venoso. La inyección de 75 (10) cc. de aire al manguito para monitorear pacientes produce una presión de 65 mmHg. que permite la estandarización de los resultados obtenidos: la comparación objetiva no sólo es válida para el mismo paciente sino también para grupos de pacientes. Variaciones en amplitud y contorno del segmento estudiado en el PVR debido a alteraciones en presión/flujo características del sistema arterial permiten la localización hemodinámica de lesiones estenóticas u oclusivas (5, 17), y el operador puede variar la constante del dispositivo electrónico si desea estudiar las características del flujo en los canales venosos: el flujo venoso máximo puede ser evaluado y las lesiones que alteran la resistencia al mismo descubiertas con facilidad.

El Doppler es otro componente importante: se usa para demostrar la presencia de sangre en movimiento en arterias y/o venas a través de una onda ultrasónica de energía determinada (aproximadamente 9 MHz) que este aparato genera. La onda es introducida transcutáneamente en el tejido y dirigida hacia un vaso preseleccionado: si no encuentra movimiento de fluido, la energía transmitida se refleja hacia el cristal en la misma frecuencia en que fue generada. Sin embargo, cuando la onda encuentra sangre en movimiento, la energía transmitida se refleja en una frecuencia ligeramente diferente que varía directamente con la velocidad de tales partículas: la diferencia entre las frecuencias generada y la reflejada o recibida produce una señal que audible o gráficamente se interpreta como presencia de flujo sanguíneo en el vaso específico (Fig. 2). El Modelo 806 del Doppler direccional manufacturado por Parks Electronics Laboratory (2) puede indicar también la dirección del flujo: cuando la probeta de transmitir/recibir se coloca en un ángulo de 45 grados sobre el vaso en estudio, el ultrasonido reflejado por las partículas en movimiento hacia la probeta tienen una frecuencia ligeramente mayor que la generada, y cuando el flujo es en dirección contraria a la posición de la probeta, la frecuencia de la onda reflejada es menor que la generada. El Doppler direccional compara la frecuencia de las ondas transmitida y reflejada dando un análisis visual de la dirección del flujo sanguíneo en relación a la posición de la probeta.

Tanto los Dopplers unidireccional como el bidireccional producen una señal cuando se colocan sobre un vaso con sangre en movimiento, por lo que se usan para estudiar arterias distales en las que se mide la presión sistólica: el análisis audible o gráfico de esta señal facilita información cualitativa de si el vaso está permeable u ocluido proximal al punto que se está evaluando (14, 18, 21).

Tanto las arterias como las venas sirven para conducir sangre y la inversión del flujo sanguíneo de su dirección habitual puede ocurrir cuando una lesión oclusiva resulta en disminución relativa de la presión de perfusión distal a la lesión: el flujo en los vasos colaterales alrededor de la lesión será hacia el área de menor presión o resistencia, y puede dar como resultado la inversión de la dirección normal del flujo en el vaso colateral específico. La detección de esta inversión del flujo puede dar idea del significado hemodinámico de ciertas lesiones estenóticas u oclusivas.

---

(1) 511 South Main Street, Mansfield, Massachusetts 02048.

(2) 12770 S. W. First, Beaverton, Oregon 97005.

El uso adecuado del PVR y el Doppler requieren manguitos de presión para la medida de la presión sanguínea al usarlos como sensor —en el caso del PVR— o como ayuda al efectuar oclusión venosa o en estudios arteriales. En el laboratorio se usan manguitos V-Lok (3) en pantorrilla y tobillo y los estudios en el muslo se hacen con un manguito similar de 7 pulgadas. Para PVR y medidas de presión digital se utiliza un manguito neumático de tipo Gunderson producido por Mansfield Medical Engineering Co., Inc. (6). (Fig. 3).

El Treadmill (Fig. 4) es otro instrumento que ayuda a evaluar el sistema arterial en casos de enfermedad oclusiva, y el laboratorio posee el Quinton Health Jogger (modelo 14-44-J) (4) con velocidad y graduación ajustables, que proveen estandarización y reproducibilidad del ejercicio y permite localización certera y caracterización clínica de los síntomas. Las lesiones arteriales oclusivas o estenóticas pueden estar compensadas en reposo: una lesión estenótica puede no tener el grado suficiente o necesario para comprometer los requerimientos distales durante el reposo o la circulación colateral puede ser adecuada para las necesidades durante el reposo o ejercicio mínimos. Sin embargo, los requerimientos de perfusión inducidos por el ejercicio pueden exceder la capacidad del vaso estenótico o el plexo colateral, dando como resultado una reducción en la presión sistólica distal y la correspondiente alteración en el PVR (15), lo que se puede correlacionar bien con la aparición, localización y caracterización de síntomas clínicos: ellos son el indicador más sensible de enfermedad vascular oclusiva.

El equipo descrito representa la base necesaria para la evaluación no invasiva de los sistemas arterial y venoso. Cuando tales datos se integran con información anatómica proveniente de arteriografía o flebografía, es posible saber bastante de la dinámica circulatoria en un individuo dado. Sin embargo, en presencia de oclusión fémoro-poplítea, la evaluación del significado de lesiones estenóticas demostradas por arteriografía en el sistema aorto-ilíaco puede ser incompleto aun cuando se hagan todas las pruebas. Por esta razón, en los casos en que está indicada, la determinación directa de las presiones arterial sistólica femoral en reposo y durante un período de hiperemia reactiva ha sido añadida a este programa (3, 4). El Transducer Modelo P231a de Statham Laboratories (5) se usa para transmitir la presión instantánea que luego es transcrita en el General Scanning Modelo GR710, tipo Z288, para lectura directa en el gráfico obtenido (6). Este estudio usualmente se efectúa concomitante con la arteriografía femoral y la posición exacta del catéter intraarterial número 18 o la punta de la aguja en la arteria femoral común puede hacerse usando fluoroscopia (Fig. 5). El flujo sanguíneo en la arteria femoral común durante un período de hiperemia reactiva puede aumentar hasta 7 veces el normal. Las lesiones estenóticas del sistema aorto-ilíaco que no son de suficiente importancia hemodinámica para afectar los requerimientos del flujo sanguíneo en reposo o después de mínimo ejercicio, si son verdaderamente significativas, pueden hacer fallar el vaso como conducto adecuado ante una demanda máxima de perfusión y una disminución en la presión sistólica de la arteria femoral mayor de 10% puede ser observada si el sistema arterial proximal está significativamente comprometido.

---

(3) W. A. Baum Co., Inc., Copiague, New York 11726.

(4) Quinton Instruments, 3051 44th West, Seattle, Washington 98199.

(5) Statham Instruments Inc., 2230 Statham Blvd., Oxnard, California 93030.

(6) General Scanning Corp., 150 Coolidge Hill Road, Watertown, Massachusetts.



## ESTUDIO DEL PACIENTE

El material y los instrumentos descritos ayudan en el estudio de los sistemas arterial y venoso: los datos del laboratorio se coordinan con la historia, examen físico e información angiográfica —cuando está presente— para formular el diagnóstico adecuado y programar el tratamiento de elección en cada paciente. Si la historia clínica sugiere síntomas cerebrovasculares o el examen físico revela la presencia de un soplo carotideo, supraclavicular o una diferencia en presión sistólica braquial mayor de 20-30 mmHg, la atención se dirige a evaluar las arterias cerebrales extracraneales (Fig. 2). Por medio del Doppler, la dirección del flujo sanguíneo se determina en cada una de las arterias carótidas comunes y vertebrales. Si la presión sistólica braquial en el brazo izquierdo es significativamente menor que en el brazo derecho y el flujo sanguíneo en la arteria vertebral izquierda está invertido, el diagnóstico de enfermedad oclusiva del origen de la arteria subclavia izquierda con "robo de la subclavia" es una fuerte posibilidad. En igual forma, si la presión es menor en el brazo derecho, y se documenta flujo retrógrado en las arterias carótida común y vertebral derechas, se sospechará lesión oclusiva de la arteria innominada.

El análisis de la dirección del flujo puede ser aplicado al examen de las arterias supraorbitales (Fig. 6): la inversión del flujo —flujo que disminuye notoriamente o invierte la dirección al comprimir la arteria temporal— indica que la arteria carótida externa del lado examinado sirve como colateral para la perfusión cerebral mediante anastomosis con ramas de la arteria oftálmica. Este hallazgo se correlaciona bastante bien con estenosis importante u oclusión de la arteria carótida interna del mismo lado (3, 8).

Si estos estudios identifican anomalías que tengan relación con la etiología de los síntomas del paciente, se hará necesaria la evaluación del sistema arterial extracraneal mediante arteriografía.

Oclusión arterial intermitente producto del entrapamiento arterial debido a alteraciones músculo-esqueléticas pueden también ser estudiados, documentados y diagnosticados usando el PVR. La comprensión del paquete neurovascular en la región del cuello y hombro con producción de signos o síntomas arteriales pueden ser demostrados mediante la observación de la obliteración de la onda del pulso en el miembro afectado cuando se efectúan las maniobras de Adson, hiperabducción y del tórax en posición militar. En igual forma, el entrapamiento de la arteria poplítea durante períodos de flexión plantar extrema pueden ser documentados en el PVR.

Puesto que muchos de los pacientes referidos para evaluar son portadores de enfermedad vascular oclusiva, el examen arterial es dirigido al estudio del PVR segmental y las determinaciones de presión sistólica en los miembros inferiores en reposo. El paciente es sometido a ejercicio cuando la historia, examen clínico y síntomas lo indican, y regularmente lo hacen en el treadmill eléctrico a 10%, caminando a 1½ o 2¼ millas por hora, anotándose la localización e intensidad de los síntomas. Inmediatamente después del ejercicio, se toman PVR y presiones en cada tobillo y se efectúa la correspondiente confrontación con los valores en reposo.

El uso del PVR y las medidas de la presión sistólica son esenciales en la evaluación de estos pacientes y la interpretación de la información de estas dos técnicas ha aumentado la certeza del diagnóstico, más que si se usa una sola. El análisis de la amplitud y las alteraciones del contorno de los gráficos en cada paciente es el mejor indicador de la perfusión arterial total en los seg-

mentos de la pierna donde los manguitos fueron colocados, y es especialmente cierto cuando la perfusión se efectúa a través de canales colaterales bien establecidos. El análisis de la presión sistólica obtenida usando la misma técnica segmental identifica estenosis u oclusiones hemodinámicamente significativas en estas arterias mediante diferencias numéricas.

Una disminución de más de 20-30 mmHg entre brazo y muslo, muslo y pantorrilla o pantorrilla y tobillo indica la presencia de una lesión obstructiva significativa en estos segmentos (13, 20), debido a que los gráficos y la presión sistólica estarán alterados aunque la circulación colateral esté bien desarrollada.

Una revisión rápida del estudio demostrará la localización de la(s) lesión(es) arterial(es) en la mayor parte de casos. Por ejemplo, una oclusión baja de la arteria femoral superficial mostrará PVR normal y presión similar al brazo. La extremidad no afectada tendrá PVR y presiones normales en la pantorrilla y tobillo. Sin embargo el miembro sintomático mostrará ondas más pequeñas y redondeadas en el PVR en pantorrilla y tobillo y 20-30 mmHg de diferencia entre muslo y pantorrilla. Las presiones en pantorrilla y tobillo probablemente sean iguales a menos que haya enfermedad de los vasos tibiales. Durante el ejercicio se documenta el tiempo de aparición de claudicación y la severidad de la misma. El PVR y la presión sistólica pueden ser iguales o similares a los estudios en reposo en la pierna no afectada, pero serán más importantes en la pierna en estudio, siendo el grado de depresión dependiente de la extensión y funcionamiento de canales colaterales (Fig. 7). Un paciente portador de lesión en la arteria ilíaca común derecha mostrará muslo, pantorrilla y tobillo con PVR y presiones normales en la pierna izquierda en reposo y después de ejercicio. Habrá ondas más pequeñas y redondeadas del PVR en muslo, pantorrilla y tobillo en el lado derecho y la presión estará uniformemente reducida en relación con la presión braquial. Ulterior alteración de la amplitud y la forma de la onda en el PVR junto con reducción de la presión sistólica en el tobillo es inducida por el ejercicio y habrá síntomas de claudicación en muslo y cadera derechos (Fig. 8). Cuando la reducción de la presión en el tobillo y alteración del PVR se encuentran en el miembro asintomático esto implica la presencia de importante enfermedad hemodinámica e identifica al paciente como un riesgo significativo de oclusión aorto-ilíaca y severo compromiso del miembro no sintomático.

Casos no complicados de enfermedad vascular oclusiva requieren estudio angiográfico solamente cuando ellos van a ser sometidos a cirugía: es necesario entonces conocer la localización anatómica exacta de las lesiones sospechadas y las lesiones hemodinámicamente no importantes. Hasta ese momento, el paciente fue médicamente tratado por su enfermedad y la efectividad de tal tratamiento controlada por evaluación no invasiva del sistema arterial.

Es obvio que las mismas técnicas pueden ser aplicadas al seguimiento de pacientes sometidos a cirugía vascular reconstructiva. Estos estudios proveen importante y reproducible índice del sistema vascular periférico lo que sirve para documentar la excelencia de la reconstrucción por medios fisiológicos y objetivos. Se puede también descubrir progresión de la enfermedad con indicación clara de que la reconstrucción está llegando a ser comprometida y la necesidad de arteriografía. Una Unidad Móvil PVR-Doppler se usa para estudiar pacientes en la mesa de operaciones, sala de recuperación, unidad de cuidados intensivos, sala de emergencia, laboratorio de cateterismo y sala de angiografía. En estas áreas la Unidad ha probado ser útil, estudiando los resultados de reconstrucciones vasculares intra y postoperatoriamente, detreminando el grado de insuficiencia arterial aguda o diferenciando espasmo arterial de oclusión arterial.

En el laboratorio se estudian casos de trombosis venosa profunda: el PVR se usa para determinar el flujo venoso máximo y junto con el análisis de señales venosas obtenidas con el Doppler, se puede detectar trombosis venosa profunda importante. Esta técnica no identifica pequeños trombos o coágulos que no alteran el flujo venoso. Sin embargo, las determinaciones, —en muslo, pantorrilla y tobillo— son útiles en el diagnóstico y manejo de trombosis venosa profunda. Es importante recordar que la presión colectada por el PVR es tal que la oclusión venosa se obtiene sin interferir con el flujo arterial. El estudio con medio de contraste se utiliza para confirmar el diagnóstico o cuando este es dudoso.

Al medir la presión venosa en los miembros inferiores en una vena superficial del tobillo, se puede hacer el diagnóstico del estado fisiopatológico de las válvulas en los sistemas superficial, comunicante y profundo, observando si la columna de presión venosa varía en posición de pie, durante el ejercicio sin oclusión y durante el ejercicio con oclusión del sistema superficial. Esta simple medida de la presión venosa en reposo y ambulatoria ayuda a determinar la incompetencia valvular venosa, y a elegir el tratamiento de elección.

#### R E S U M E N

Los procedimientos de examen e instrumentos que se utilizan en el Laboratorio Clínico de Vascular Periférico del Massachusetts General Hospital están bien delineados y se recomienda su uso en hospitales y clínicas que estudian enfermedades del sistema vascular periférico. El sistema arterial se estudia mediante el análisis de la dirección del flujo sanguíneo, pletismografía segmental y presión sistólica obtenidos en reposo y después de ejercicio. El efecto de hiperemia reactiva sobre la presión sistólica obtenida por cuantificación intra-arterial directa sirve para demostrar la importancia hemodinámica de lesiones estenóticas en el sistema aorto-ilíaco. Estudios del flujo venoso máximo y el análisis de señales venosas con el Doppler sirven para estudiar pacientes en los que se sospecha trombosis venosa profunda. El Laboratorio contribuye con importante información fisiológica-objetiva para el examen arterial y/o venoso y la experiencia ha sido obtenida al evaluar más de 2500 pacientes.

El Laboratorio Clínico de Vascular Periférico no puede ser el sustituto de una buena historia clínica complementada con un examen físico completo, pero ayuda a establecer el diagnóstico y documenta una línea basal para el tratamiento médico o quirúrgico y en el seguimiento de pacientes.

#### A B S T R A C T

Performance proved instrumentation and examination procedures used in the Clinical Vascular Laboratory of the Massachusetts General Hospital are outlined and recommended for use in other similar laboratories. The arterial system is studied by the analysis of blood flow direction, segmental plethysmography and systolic pressure measurements obtained at rest and following a measured exercise stress. Effect of induced reactive hyperemia on systolic pressure obtained by direct intra-arterial measurement is used to demonstrate the hemodynamic importance of stenotic lesions within the aorto-iliac system. Maximum venous outflow studies are combined with analysis of venous Doppler signals



for purposes of screening patients with suspected deep venous thrombosis. The Laboratory contributes important objective physiologic information to the examination of the arterial and venous systems. Experience obtained through the evaluation of more than 2500 patients resulted in the development of the program which is recommended.

La asistencia de los doctores Guillermo Sánchez y Alix Mathieu fue de gran valor en la preparación de este trabajo.

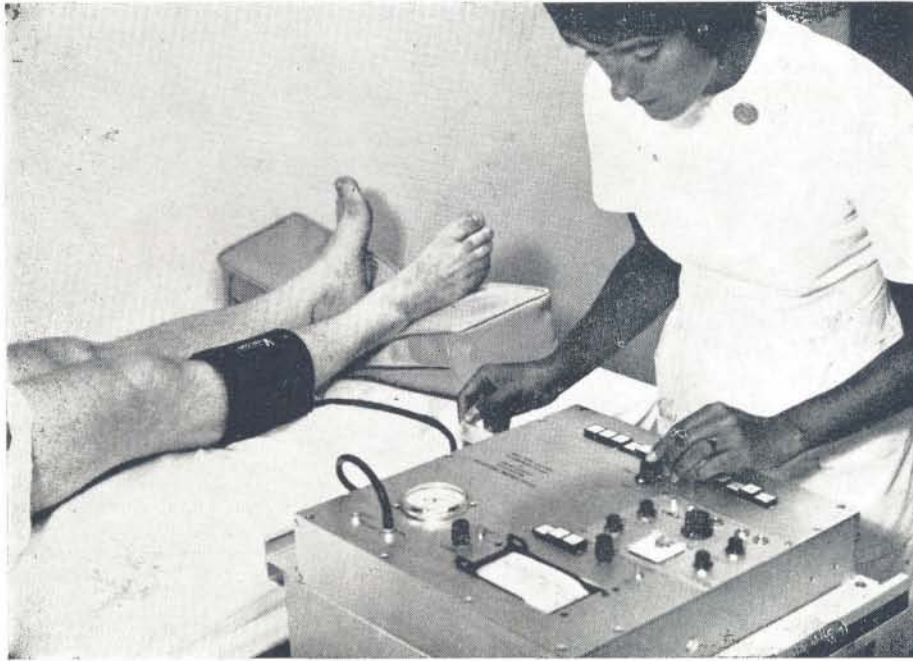

Fig. 1.—Con el Pulse Volume Recorder se obtienen gráficos productos de medidas pletismográficas segmentales estandarizadas de diferentes sitios de las extremidades.

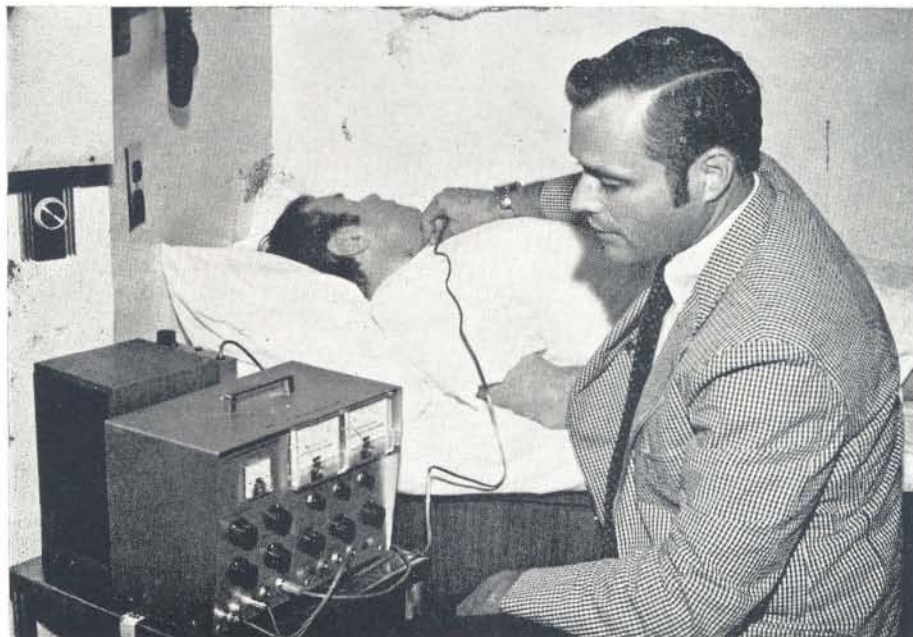


Fig. 2.—La determinación de la dirección del flujo sanguíneo en las arterias carótida común, vertebral y supraorbital —en cada lado del cuerpo— usando el Doppler, puede detectar oclusión/estenosis hemodinámicamente importante de las arterias carótidas, innominada y/o subclavia como la causa de isquemia cerebral transitoria.






Fig. 3.—El uso del PVR y las medidas de presión sistólica obtenidos en la punta y base de los dedos son de importancia en el diagnóstico y diferenciación de desórdenes vasospásticos y oclusivos de pequeños vasos, así como para determinar el efecto tanto de simpatectomía como de vasodilatadores. Haciendo uso adecuado de estas medidas, se puede predecir la cicatrización de lesiones distales de la piel y se puede ayudar a elegir el sitio de amputación cuando la reconstrucción vascular no es posible.

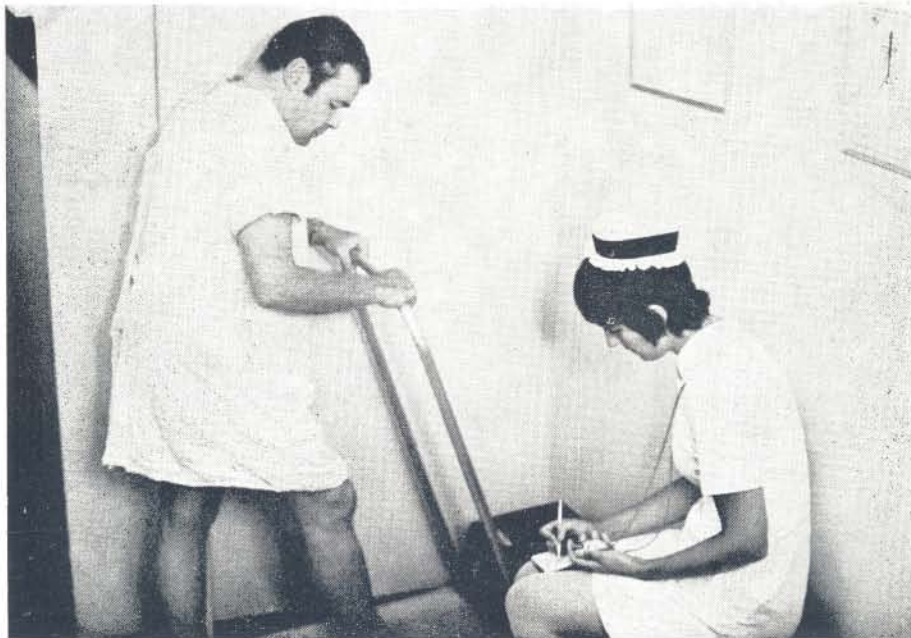

Fig. 4.—En el Treadmill se produce ejercicio similar en todos los pacientes, localización de síntomas y magnificación de los efectos hemodinámicos de lesiones arteriales.

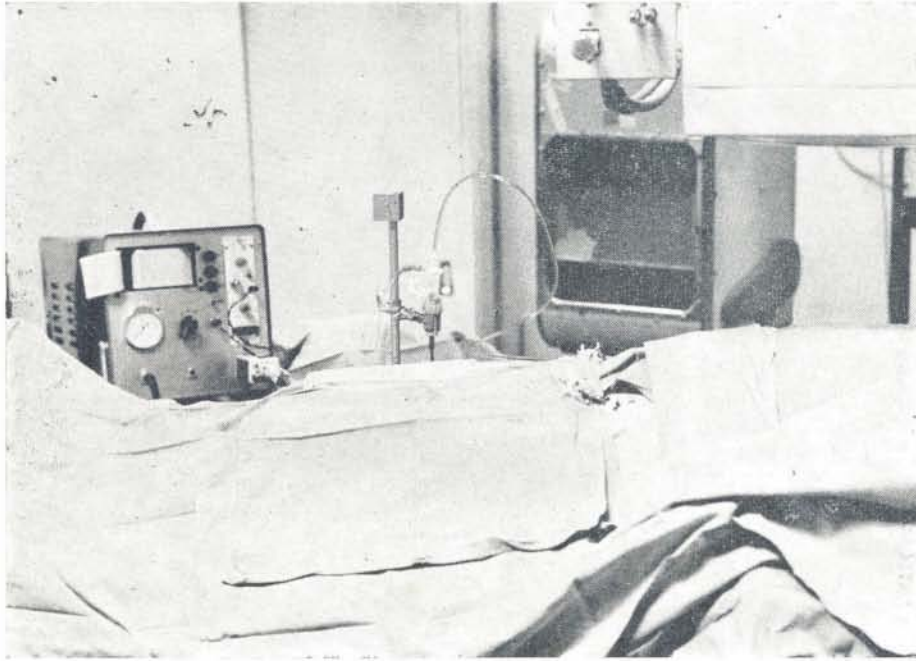


Fig. 5.—La determinación de la presión arterial en la arteria femoral en reposo y durante un período de hiperemia reactiva sirven para determinar la importancia hemodinámica de estenosis aorto-iliaca documentadas por la arteriografía.

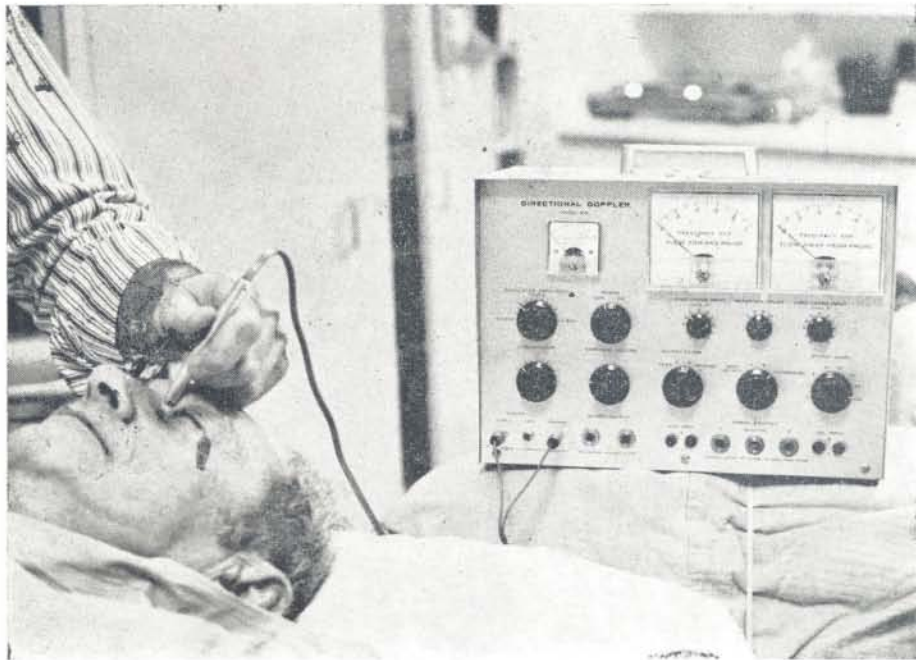


Fig. 6.—Mediante el análisis de la dirección del flujo en las arterias supraorbitales se puede comprobar la importancia hemodinámica de las lesiones de tipo oclusivo o estenótico de la arteria carótida interna del lado estudiado.

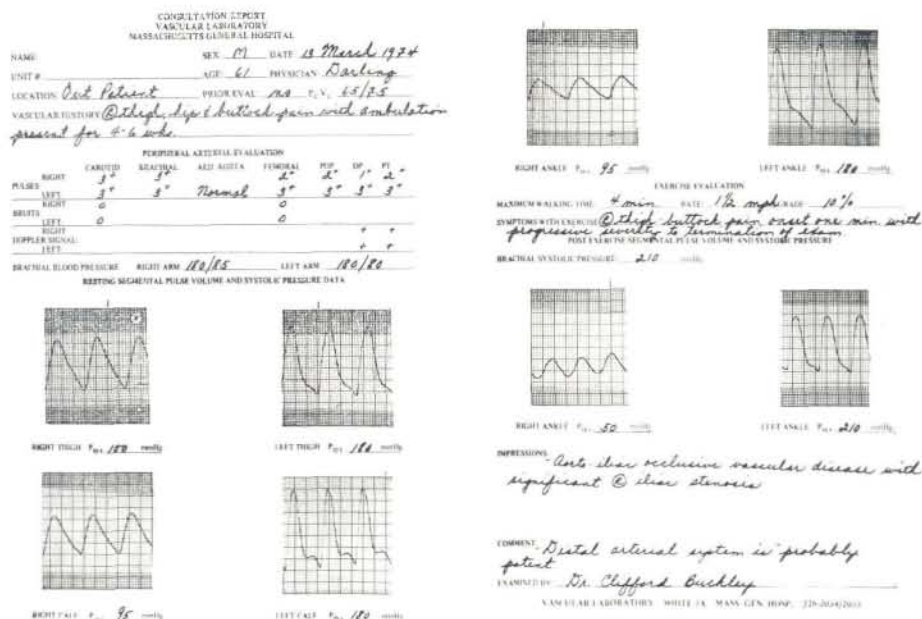


Fig. 7.—Reporte del Laboratorio en un paciente con oclusión distal de la arteria femoral superficial izquierda. El gradiente de presión sistólica y la alteración en el trazo se demuestran por los datos del muslo y la pantorrilla izquierdos.

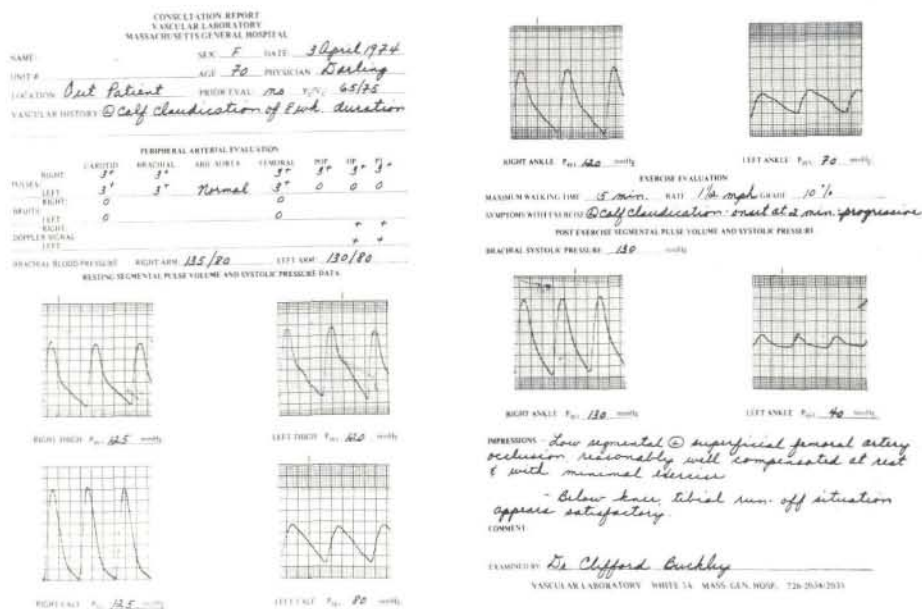


Fig. 8.—Reporte del Laboratorio en un paciente portador de estenosis ilíaca hemodinámicamente significativa, mostrando cambios en el PVR y en las presiones antes y después de ejercicio.



## B I B L I O G R A F I A

- 1.—BARNES, R. W., COLLINCOTT, P. E., MOZERSKY, D. J., SUMMER, D. S., AND STRANDNESS, D. E., JR.  
Noninvasive quantitation of maximum venous outflow in acute thrombophlebitis. *Surgery*, 72:971, 1972.
- 2.—BRENER, B. J., RAINES, J. K., DARLING, R. C., AND AUSTEN, W. G.  
Measurement of systolic femoral arterial pressure during reactive hyperemia: An estimate of aorto-iliac disease. *Circulation*, In Press.
- 3.—BRINKER, R. A., ET AL.  
Detection of carotid fiburcation stenosis by doppler ultrasound. *J. Neurosurg.*, 29:143, 1968.
- 4.—DARLING, R. C.  
Chronic aorto-iliac occlusive disease. *Abdominal Vascular Surgery*. C. V. Menedex and C. C. Thomas, Eds., Springfield, In Press.
- 5.—DARLING, R. C., RAINES, J. K., BRENER, B. J., AND AUSTEN, W. G.  
Quantitative segmental pulse volume recorder: A clinical tool. *Surgery*, 72:873, 1972.
- 6.—GUNDERSEN, J.  
Segmental measurements of systolic blood pressure in the extremities including the thumb and great toe. *Almoist and Wiksell Periodicals Co., Stockholm, Sweden*, 1972.
- 7.—KEMMERER, W. T.  
Indirect measurement of human blood pressure by the Doppler ultrasonic technique. *Surgical Forum, Amer. Col. Surg., Volume XVIII*. 164, 1967.
- 8.—MAROON, J. C.  
Internal carotid artery occlusion diagnosed by doppler ultrasound. *Stroke*, 1:122, 1971.
- 9.—MOORE, W. S., AND HALL, A. D.  
Unrecognized aorto-iliac stenosis. *Arch. Surg.*, 103:633, 1971.
- 10.—RAINES, J. K., JAFFRIN, M. Y., AND RAO, S.  
A noninvasive pressure pulse recorder: Development and rationale. *J. Assoc. Adv. Med. Instrument*, 7:245, 1973.
- 11.—SIGEL, B., ET AL.  
A doppler ultrasound method for diagnosing lower extremity venous disease. *Surgery, Gynecology, and Obstetrics*, Aug., p. 339, 1968.
- 12.—SPITTELL, J. A., DE WOLFE, V., HUME, M., WINSOR, T., AND WYLIE, E. J.  
Prevention and early detection of peripheral vascular disease. *Circulation*, 42: A 43, 1970.
- 13.—STRANDNESS, D. E., JR.  
*Peripheral arterial disease: A physiologic approach*. Little, Brown and Co., Boston, 1969.
- 14.—STRANDNESS, D. E., JR., SCHULTZ, R. D., SUMNER, D. S., AND RUSHMER, R. F.  
Ultrasonic flow detection: A useful technique in the evaluation of peripheral vascular disease. *Amer. J. Surg.*, 113:311, 1967.
- 15.—SUMNER, D. S. AND STRANDNESS, D. E., JR.  
The relationship between blood flow and ankles blood pressure in patients with intermittent claudication. *Surgery*, 65:763, 1969.

- 16.—WINSOR, T., AND HYMAN, C.  
A primer of peripheral vascular diseases. Lea & Febiger, Publishers, Philadelphia, 1965.
- 17.—WINSOR, T., SIBLEY, A. E., FISHER, E. K., FOOTE, J. L., AND SIMMONS, E.  
Peripheral pulse contours in arterial in occlusive disease. *Vasc. Dis.*, 5:61, 1968.
- 18.—YAO, S. T.  
Experience with the doppler ultrasound flow velocity meter in vascular disease. IN: MODERN TRENDS IN VASCULAR SURGERY 1, Butterworth Publisher, pág. 281.
- 19.—YAO, J. S. T., AND BERGAN, J. J.  
Application for ultrasound to arterial and venous diagnosis. IN: THE SURGICAL CLINICS OF NORTH AMERICAN, Symposium on Vascular Surgery, 54:23, 1974, J. J. Bergan and J. S. T. Yao, Eds., W. B. Saunders Co., Philadelphia.
- 20.—YAO, S. T., ET. AL.  
Ankle systolic pressure measurements in arterial disease affecting the lower extremities. *Br. J. Surg.*, 56:676, 1969.
- 21.—YAO, S. T., ER AL.  
Pulse Examination by an ultrasound method. *Br. Med. Journal*, 4:555, 1968.