

REPORTE DE CASO

PSEUDOOBSTRUCCIÓN INTESTINAL POR ASCARIS LUMBRICOIDES:

*Alessio Garro Donini **

RESUMEN:

La ascariasis es una geohelmintosis, ya que el agente causal requiere de la tierra para que se forme la fase infectiva para el hombre, que en este caso la fase es el huevo larvado conteniendo la larva de segundo estadio. Es una infección producida por el nematodo *Ascaris lumbricoides*, uno de los parásitos descritos desde la antigüedad (Becerril, 2008). Esta parasitosis tiene gran importancia epidemiológica, pues las zonas donde se presenta con mayor frecuencia son las de gran pobreza; aquellas donde la gente acostumbra a defecar a ras del suelo, pues no tiene el recurso económico necesario para construir baños, ni dispone de agua potable. Esta parasitosis afecta a 25 a 35% de la población mundial (Biagi, 2004) (Becerril, 2008). Generalmente los pacientes infectados por este nematodo cursan asintomáticos, pero en caso contrario la sintomatología dependerá de la fase del ciclo vital en la que el parásito se encuentre pudiendo existir síntomas pulmonares o gastrointestinales, incluso en ciertas poblaciones como la pediátrica podría incluso ocasionar la muerte por múltiples mecanismos dentro de los cuales se incluyen la migración errática y/o la obstrucción intestinal (MS., 1996)

PALABRAS CLAVE:

Helmintho, *Ascaris lumbricoides*, pseudoobstrucción intestinal, nematodo.

ABSTRACT:

Ascariasis is a geohelmintosis as the causal agent requires the land for transformate into the infective stage for man, which in this case is the larval stage egg containing second stage larvae. It is an infection caused by the nematode *Ascaris lumbricoides*, one of the parasites described since antiquity. This parasitosis has great epidemiological importance, since the areas where it is most often are of great poverty; those where people tend to defecate storey, as it has needed to build toilets, drinking water and has economic resource. This parasitic disease affects 25-35% of the world population. Usually the patients infected with this nematode are asymptomatic, but otherwise the symptoms depend on the life cycle phase in which the parasite is found, there may be lung or gastrointestinal symptoms even in certain populations such as pediatric can cause death by multiple mechanisms including erratic migration and / or bowel obstruction.

KEYWORDS:

Helminth, *Ascaris lumbricoides*, intestinal pseudo-obstruction, nematode.

Recibido para publicación: 01/07/2015 Aceptado: 03/08/2015

* Médico residente del Departamento de Medicina Legal, Poder Judicial, Costa Rica. agarrod@poder-judicial.go.cr

Introducción

El caso que se expone a continuación se trata del cadáver de una femenina de 2 años de edad de procedencia panameña, remitida a la sección de Patología Forense por la autoridad judicial respectiva para practicársele una autopsia médico-legal, con historia de haber presentado un cuadro de vómitos y diarrea, además de asociar crisis convulsiva, falleciendo horas después, durante la realización de la autopsia se evidenció múltiples conglomerados de *Ascaris lumbricoides*, de predominio en intestino delgado (yeyuno) llegando a producir una disminución de la luz intestinal de hasta de un 80%, la cual produjo la consecuente pseudoobstrucción mecánica asociado a trastornos hidroelectrolíticos que en conjunto le ocasionó la muerte al no contar con un tratamiento médico oportuno.

Se trata de un parásito grande (12 a 30 cm de largo x 5 a 10 mm de diámetro), de extremos afilados, que tiene color rosado muy característico; las hembras son más grandes que los machos y éstos tienen la extremidad caudal encorvada. Como todos los nematodos, tienen cavidad celómica y tubo digestivo completo. Los parásitos se alojan en el intestino delgado. Característica peculiar es que las hembras son muy prolíficas; se estima que ponen 200 mil huevos diarios.

En zonas tropicales y comunidades rurales se ha encontrado en más de 90% de la población, siendo allí más frecuentes las parasitosis masivas. Por condiciones inherentes a la edad (juegos en la tierra, introducción de objetos en la boca, etc.) es mucho más frecuente en niños y en ellos también son más comunes las parasitaciones masivas.

Presentación del caso:

Se trató de una femenina de 2 años de edad, de procedencia panameña, la cual fue remitida por la autoridad judicial respectiva a la Sección de Patología Forense del Departamento de Medicina Legal para la realización de la autopsia médico-legal respectiva, con historia de haber cursado en días previos a su muerte con vómitos y diarrea, además de haber asociado un episodio convulsivo, falleciendo horas más tarde. No se aportó datos de haber recibido atenciones médicas en relación a los hechos descritos.

Durante la realización de la autopsia médico-legal (examen externo e interno) se encontró múltiples alteraciones las cuáles se evidenciaran a continuación:

Al examen externo: con un peso de 11 kilogramos y un talla de 85 cm, con una circunferencia abdominal de 60 cm (imagen 2), y a nivel de la nariz derecha con salida parcial de un nematodo alargado blanquecino, de 25 x 0.3 cm, el mismo es compatible con *Ascaris lumbricoides* (imagen 1). No se documentaron signos externos de síndrome asfíctico.



Imagen 1. Ascaris lumbricoides extraído de la fosa nasal derecha.

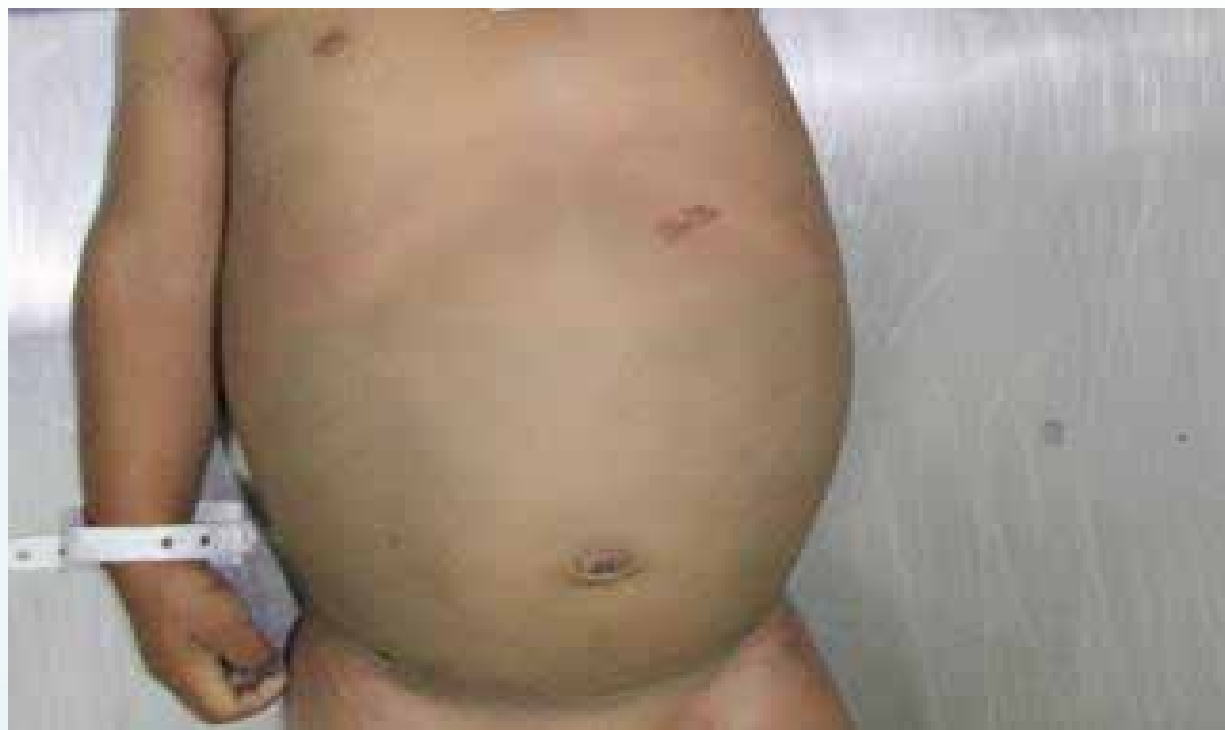

Imagen 2. Abdomen con marcada distensión abdominal (circunferencia abdominal de 60 cm).

Al examen interno: Se evidenció unos pulmones de 126 gramos el derecho y 123 gramos el izquierdo, con una superficie externa de color rojizo, lisa, brillante, crepitante a la palpación, y al corte rezumaron escaso líquido de color violáceo.

En la cavidad abdominal se observó un peritoneo liso, brillante sin líquidos en cavidad

- El hígado de 432 gramos mostró la superficie capsular de color pardo rojizo, conservando el patrón lobulillar, con una vesícula biliar permeable de paredes adecuadas, las vías biliares extrahepáticas no mostraron alteraciones.
- El bazo de 32 gramos mostró una superficie capsular, de color violáceo, liso, al corte conservando la relación de pulpas.
- Los riñones pesaron 40 gramos el derecho y 36 gramos el izquierdo y al corte revelaron leve palidez cortical.
- A nivel del esófago se encontró una obstrucción parcial de la luz por presencia de múltiples *Ascaris lumbricoides* de aproximadamente 19 x 0.3 cm en promedio.
- El estómago conservaba sus pliegues en número y altura con presencia de restos de comida, el mismo contenía múltiples *Ascaris lumbricoides* de aproximadamente 19 x 0.3 cm en promedio (imagen 3).
- A nivel del intestino delgado de calibre usual se evidenció una obstrucción parcial de la luz intestinal de predominio en yeyuno debido a múltiples conglomerados de nematodos blanquecinos alargados compatibles con *Ascaris lumbricoides*, los cuales midieron 19 x 0.3 cm en promedio (imagen 4).
- A nivel del intestino grueso se evidenciaron hallazgos similares a los obtenidos en el intestino delgado.

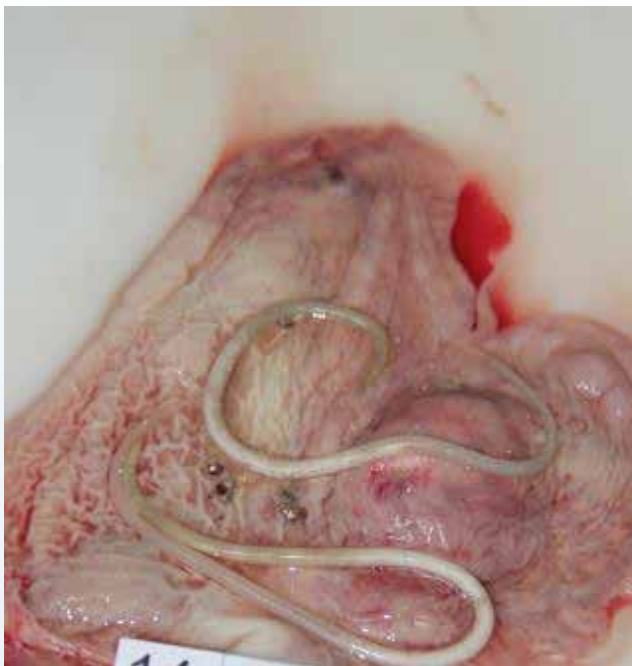


Imagen 3. *Ascaris lumbricoides* en estómago.

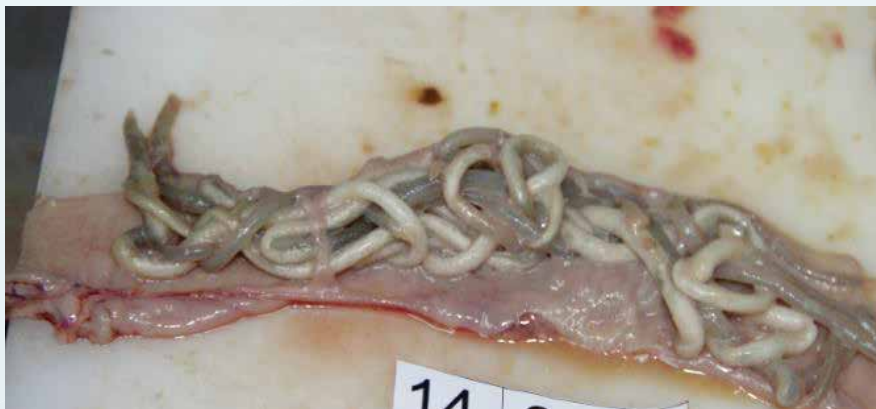

Imagen 4. Conglomerado de *Ascaris lumbricoides* que obstruyen parcialmente la luz intestinal.

Características generales del parásito

Ascaris lumbricoides es un gusano que atraviesa por la fase de huevo, cuatro fases larvarias y el adulto, macho o hembra, pues es dioico (sexos separados, macho o hembra) (figura 2). En su cuerpo existen sistemas urinario, nervioso, digestivo y reproductor, este último maduro cuando alcanza el estadio adulto. En fase adulta la hembra alcanza una longitud de 15 a 45 cm. Los genitales consisten en vulva de localización medioventral, vagina cónica, que se bifurca para formar un par de tubos genitales que se diferencian en útero, receptáculo seminal, oviducto y ovario. Pueden contener hasta 27 millones de huevos, y se estima que su oviposición es de 200 mil huevos diarios. Las hembras presentan en su terminación posterior una forma recta, en tanto que los machos tienen forma curva, y es donde se encuentra la espícula copulatrix (Atías, 1998) (Becerril, 2008).

El macho es más pequeño que la hembra, mide de 15 a 30 cm de longitud; los genitales son túmulos que están diferenciados en testículos, conducto deferente, conductor eyaculador y cloaca. Se pueden observar dos tipos de huevos: fecundados y no fecundados (figura 1) (Becerril, 2008).

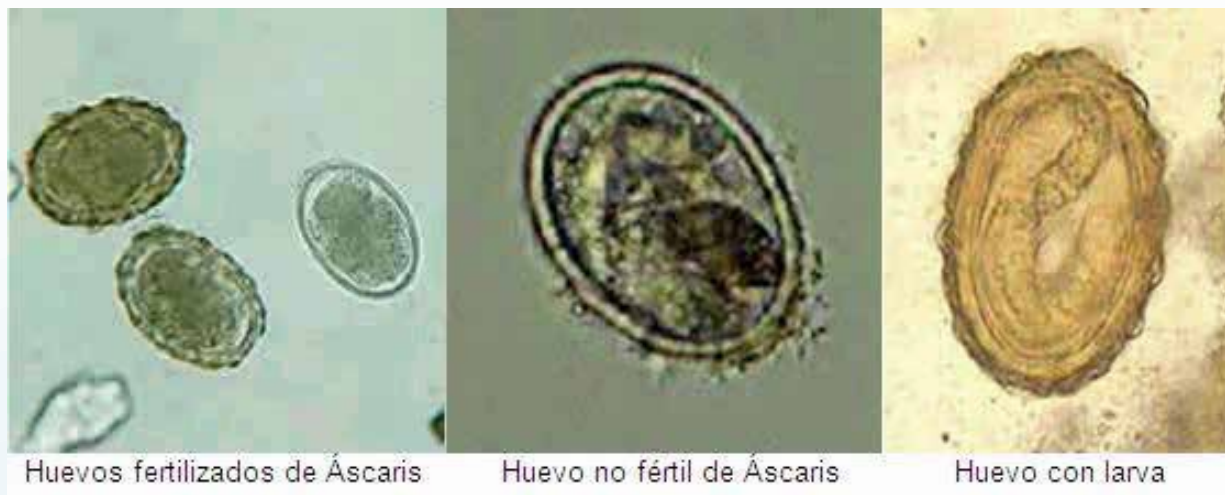

Figura 1. Diferentes tipos de huevos de *Ascaris lumbricoides*

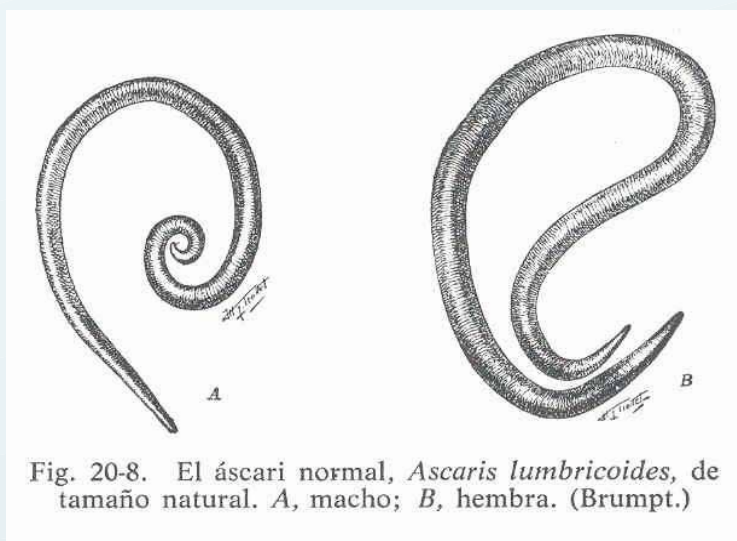


Figura 2. Macho y hembra de *Ascaris lumbricoides*

Ciclo biológico

El mismo humano actúa como huésped de *Ascaris lumbricoides*, para que de ahí surjan los huevos y para que regresen (figura 3). Es decir, es un parásito monoxeno, pues requiere de un mismo huésped para completar el ciclo biológico. El sitio de establecimiento preferencial y definitivo del parásito es el intestino delgado. Macho y hembra copulan en la luz intestinal y después de varios días la hembra ovipone, los huevos caen en la luz intestinal y son arrojados hacia el exterior junto con la materia fecal durante la defecación de la persona infectada. Los huevos no son infectivos en estos momentos, requieren 15 a 21 días para que se larve en su interior, y para ello se requiere de suelo arcilloso entre 21 y 35 grados centígrados (Biagi, 2004). Ahí en la tierra huevo sufre de transformación. Después de que el humano consume los huevos infectivos junto con los alimentos y/o agua pasan al estómago, el jugo gástrico y enzimas que están en contacto con el nematodo no lo afectan, pero cuando llega al duodeno, la larva de segundo estadio oclósiona alcanzando la segunda porción de duodeno, durante el tercer estadio la larva migra a través de la pared intestinal, alcanza los vasos mesentéricos y en 24 horas llega por vía corta al hígado, donde permanece de 3 a 5 días, este a su vez sigue migrando por las venas suprahepáticas, cava inferior, aurícula y ventrículos derechos,

arterias pulmonares, atraviesa la membrana alveolocapilar. La larva de tercer estadio ahora mide 1.5 cm de longitud lo que ocasiona sintomatología. En fase de parásito asciende por bronquiolos, bronquios, tráquea, y laringe, es deglutida, pasa a esófago y estómago, ya por último llega a intestino delgado, donde se convierte en adulto (Becerril, 2008).

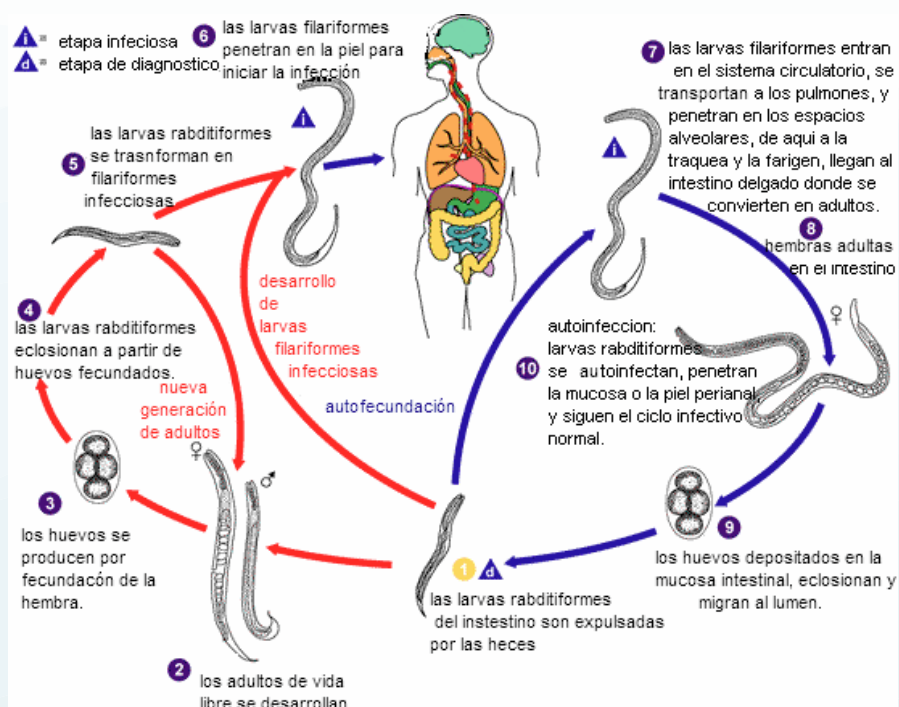


Figura 3. Ciclo de vida de *Ascaris lumbricoides*

Mecanismos patogénicos y manifestaciones clínicas

Ascaris lumbricoides produce alteraciones anatomopatológicas en su fase de migración (larvas) así como en la fase de estado (adulto); también se presentan alteraciones como resultado migraciones erráticas de larvas y de adultos.

1. Fase o período larvario. Las formas larvarias de *Ascaris lumbricoides* que atraviesan la membrana alveolocapilar y llegan al parénquima pulmonar producen lesiones mecánicas con procesos congestivos e inflamatorios fugaces, además de eosinofilia local y sanguínea, acompañados de fiebre elevada, tos y estertores bronquiales por la presencia de exudados bronquioloalveolar, a este cuadro se le conoce como síndrome de Loeffler o neumonía eosinófila (Atías, 1998).
2. Fase o período de estadio. El parásito adulto muestra distintos tipos de acción patógena en el hombre, como mecánica, tóxica, expoliatriz, inflamatoria, traumática o irritativa. Cuando el paciente es sensible o hay parasitosis masiva se aprecia marcada acción que irrita la mucosa intestinal, y que clínicamente se manifiesta por síndrome diarreico, anorexia, palidez, pérdida de peso y malestar general. En ocasiones hay complicaciones con cuadros clínicos que requieren intervención quirúrgica, sobre todo en pacientes que presentan parasitosis masivas; debido a la acumulación de parásitos en una porción del tubo digestivo, vólvulos, invaginación, perforación, apendicitis, diverticulitis, abscesos hepáticos y obstrucción laríngea.
3. Migraciones erráticas. Se producen alteraciones graves y a veces fatales, tanto en forma de larva como de adulto, se desplaza de manera errática, por lo que pueden ser regurgitados y salir por la boca, escapar por las narinas, invadir las vías biliares, vesícula, hígado, riñón, apéndice, conducto lagrimal y vejiga entre otras.

Diagnóstico

El dato más alarmante se refiere a la eliminación de lombrices al defecar. Mediante rayos X se detectan las sombras de los gusanos en los intestinos, más aún cuando en dicho estudio de emplea algún medio de contraste. Los estudios serológicos son de mucho valor, sobre todo en la etapa de migración larvaria, para efectuar el diagnóstico diferencial contra problemas pulmonares. La eosinofilia es un dato muy importante en la fase extraintestinal. El diagnóstico de la parasitosis se obtiene mediante el examen directo de las heces utilizando la concentración de Kato donde se observan los huevecillos (Becerril, 2008).

Tratamiento

Existen varios medicamentos eficaces contra esta parasitosis los cuales son piperacina, pirantel, mebendazol, albendazol y nitazoxamida (Vásquez, 2000) (Torres, 1995).

Pseudoobstrucción intestinal por *Ascaris lumbricoides*

La pseudoobstrucción por *Ascaris lumbricoides* se caracteriza por dolor tipo cólico y vómitos biliosos de inicio súbito, es más frecuente entre 1 y 6 años de edad y en relación con infecciones masivas. Es importante recalcar que el conocimiento actual sugiere que la intensidad de la infección es influenciada por factores genéticos, culturales, higiénicos, ambientales y socioeconómicos (Torres, 1995). Esta obstrucción usualmente es parcial, cuando es prolongada, se puede convertir en completa. La obstrucción intestinal por *A. lumbricoides* es de carácter mecánico debida a una gran cantidad de helmintos que adoptan la forma de U ejerciendo presión sobre la pared intestinal. El efecto adicional, espasmo intestinal, de la neurotoxina excretada por el parásito que favorece el desarrollo de la obstrucción intestinal presentado usualmente a nivel de la válvula íleocecal y de forma parcial, pero cuando es prolongada puede convertirse en completa y complicarse con intususcepción, vólvulo, infarto, o perforación (Gutiérrez, 2004)

Conclusión

La pseudoobstrucción intestinal por *Ascaris lumbricoides* es una infrecuente complicación de esta parasitosis en la práctica clínica, presentándose la mayoría de los casos en niños. Más frecuentemente se trata de una colonización asintomática, pero los casos en que da manifestaciones clínicas, estas suelen ser fundamentalmente pulmonares o intestinales, predominando los cuadros de neumonitis, malabsorción o de obstrucción intestinal. Más rara pero posible es la afectación biliar. Es de suma importancia que se realice una adecuada investigación de antecedentes previo a la realización de la autopsia principalmente en poblaciones que se encuentran en riesgo de contraer una parasitosis, la cual sino se trata de manera adecuada podría evolucionar a un estado de infección masiva que podría llevar a la muerte del hospedero en este caso el ser humano.

Bibliografía

1. Biagi, F. (2004). Enfermedades parasitarias. (3º ed). México: Manual Moderno. pp. 261-269.
2. Becerril, M. (2008). Parasitología Médica. México. Segunda edición: Mc Graw Hill. pp.172-175.
3. Atías, A. (1998). Parasitología Médica: Santiago, Chile: Mediterráneo.
4. Tietze, P. E. & Tietze, P. H. (1991). The roundworm, *Ascaris lumbricoides*. Prim Care, 25-41.
5. Khuroo, M. S. (1996). Ascariasis. Gastroenterol Clin North Am, 25(3), 53-57.

6. Vázquez, O. (2000). Antihelmínticos como factor de riesgo en la obstrucción intestinal por *Ascaris lumbricoides* en niños. *Bol Chil Parasitol*, 3-7.
7. Torres, P., Franjola, T. R., Pérez, J. & Auad, S. (1995). Geohelmintosis intestinales en el hombre y animales domésticos de sectores ribereños de la cuenca del río Valdivia Chile. *Bol Chil Parasitol*, 57-66.
8. Gutiérrez, L. (2004). Pseudobstrucción intestinal por *Ascaris Lumbricoides*: Reporte de un caso clínico y revisión bibliográfica. *Rev. Med de Costa Rica y Centroamérica*, 569, 153-156.