

## Algunos aspectos clínicos y bioquímicos de las encefalopatías degenerativas de la infancia

DR. ENRIQUE CHAVES CARBALLO, M. D.\*

DR. MANUEL R. GÓMEZ, M. D.\*\*

Los cambios anatómicos, fisiológicos y bioquímicos (1) que suceden durante el desarrollo del sistema nervioso central son el resultado de la actividad enzimática de sus elementos celulares. En las encefalopatías degenerativas de la infancia puede haber disminución o ausencia de cierta enzima que conduce a una falta o exceso de productos metabólicos y a una pérdida difusa de la mielina. Nos proponemos explicar aquí la tesis de que la mielina es un tejido dinámico en el sentido bioquímico, y pasar luego a describir tres enfermedades que sirven para ilustrar este concepto.

### LA MIELINA

Aproximadamente el 80% del peso total del tejido nervioso es debido al agua. La fracción restante contiene 50% de lípidos, 8% de proteínas, 1% de carbohidratos y 1% de sales inorgánicas (2). Hay lípidos en las membranas neuronales y partículas subcelulares, pero la mayor parte está en la vaina mielínica (3). Los lípidos más abundantes en la mielina son colesterol, cerebrósido y esfingomielina (4).

Klenk (5) avanzó el concepto de que los lípidos de la vaina mielínica se originan como productos metabólicos de las neuronas. Cualquier disturbio en la formación o destrucción de este tejido dinámico, dijo, podría tener como consecuencia degeneración de la mielina misma. Poser (6), más recientemente, elaborando sobre estos conceptos, introdujo el término *dismielinización* para abarcar con él los resultados patológicos de cualquier error enzimático en la cadena de reacciones químicas que mantienen la integridad de la mielina.

### LEUCODISTROFIA METACROMÁTICA (SULFATIDOSIS)

La *leucodistrofia metacromática* es una enfermedad degenerativa del sistema nervioso cuyo cuadro clínico puede ser reconocido con facilidad y su diagnóstico confirmado con análisis químicos y pruebas eléctricas (7). El niño se desarrolla normalmente hasta los primeros 2 ó 3 años (8). Entonces aparecen

\* Consultante Asociado, Sección de Pediatría, Mayo Clinic, Rochester, Minn., U.S.A.  
Dirección actual: Sección de Pediatría, Hospital Coco Solo, Zona del Canal, Panamá.

\*\* Sección de Neurología Pediátrica, Mayo Clinic, Rochester, Minn., U.S.A.

disturbios motores, tales como dificultad al caminar y problemas con el uso de las extremidades superiores —ambos debidos a debilidad muscular—. Estos disturbios pueden llegar a ser confundidos con una miopatía, polineuritis crónica o la enfermedad de Werdnig-Hoffman. El cuadro evoluciona a una etapa caracterizada por dolores severos e intermitentes en las extremidades. La hipotonía inicial se convierte en hipertonia, presentando el paciente entonces un cuadro de diplejía o tetraplejía con reflejos tendinosos disminuidos o ausentes. Más adelante el enfermo desarrolla ceguera y atrofia del nervio óptico, nistagmo, disfagia, rigidez de descerebración y, finalmente, muere por complicaciones pulmonares debido a aspiración de alimento y secreciones (9).

En 1928 Bielschowsky y Henneberg (10) usaron por primera vez el término *leucodistrofia* para designar a un grupo de enfermedades caracterizadas por degeneración progresiva de la sustancia blanca. Diez años después Einarson y Neel (11) clasificaron a un grupo de pacientes con esclerosis metacromática difusa e introdujeron el nombre *leucodistrofia metacromática*.

Los aspectos bioquímicos de esta enfermedad son los siguientes. Existe acumulación en el sistema nervioso y en ciertas vísceras como los riñones y la vesícula biliar, de grandes cantidades de un lípido no-sudano-fílico que reacciona con metacromasia rosada cuando se tiñe con azul de tuldina, y con metacromasia parda con violeta del cresil en solución de ácido acético al 10% (12). Aunque en 1910 Nissl y Alzheimer (13) encontraron material metacromático en el cerebro y más tarde se reconoció que este fenómeno de coloración indicaba la presencia de esteres de ácido sulfúrico con un alto peso molecular (14), no fue sino hasta en 1957 que Austin (15) renovó el interés en este hallazgo y estudió su posible significado en la leucodistrofia metacromática. En 1958 Jatzkewitz (16) comprobó que la sustancia blanca en estos casos contenía proporciones elevadas de *sulfátidos* (esteres de ácido sulfúrico con cerebrósido), lo cual fue confirmado por Austin en Estados Unidos y Svennerholm en Suecia. En 1964 Moser (17) inyectó sulfato de sodio radioactivo en 4 pacientes con esta enfermedad y en 3 controles para estudiar su metabolismo y concluyó que la elevación de sulfátidos es consecuencia de un defecto en la degradación química de estas sustancias. En 1965 se descubrió (18) que la falta de una enzima llamada *arilsulfatasa A* es la causa de la leucodistrofia metacromática.

#### ENFERMEDAD DE KRABBE (CEREBROSIDOSIS)

La *enfermedad de Krabbe* o *esclerosis difusa de células globoides* se reconoce clínicamente por la pérdida rápida de las funciones neurológicas en el primer año de vida (19). La incidencia familiar es importante, pues se observa comúnmente que varios miembros de una generación están afectados. Los primeros síntomas se manifiestan entre los 4 y 6 meses de edad: el infante llora desconsoladamente sin causa aparente. Luego se presenta un estado de apatía y se observa rigidez muscular generalizada. Frecuentemente hay convulsiones generalizadas. En la etapa final hay pérdidas de la vista y del oído, emaciación a consecuencia de disfagia y a veces vómitos. La rigidez es sucedida por la parálisis flácida (8). En el examen fundoscópico se encuentra atrofia del nervio óptico y el análisis del líquido cefalorraquídeo denota un aumento en las proteínas.

En las regiones más afectadas del encéfalo aparecen células que Greenfield llamó descriptivamente *células globoides* (20). Estas células están llenas de una sustancia que fue identificada histoquímicamente por Diezel como cerebrósido.

Un hallazgo de mayor interés en el análisis cuantitativo de los lípidos cerebrales es la elevación de cerebrósidos y la disminución de sulfátidos (21); es decir, lo contrario a lo observado en la leucodistrofia metacromática. Es posible especular, basándose en estos datos bioquímicos, que en esta enfermedad existe un defecto enzimático que impide la esterificación de cerebrósidos de tal manera que no se forman los sulfátidos en cantidad normal.

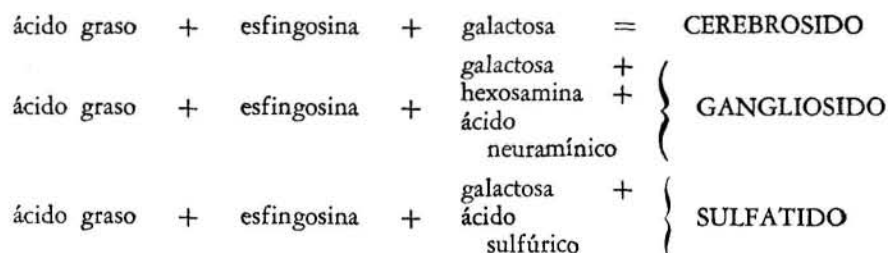
### ENFERMEDAD DE TAY-SACHS (GANGLIOSIDOSIS)

La *enfermedad de Tay-Sachs* o *idiotex amaurotica familiar* ocurre predominantemente en el hebreo askenazi, con menos frecuencia en el sefardita y aún menos en gente de otras razas. La primera manifestación ocurre a la edad de 3 ó 4 meses, cuando se presentan *crisis gelásticas* (22) (de risa sin motivo aparente). A los 4 ó 5 meses el enfermo no puede fijar los ojos de tal modo que se sospecha que está perdiendo la vista. La enfermedad continúa lentamente con una debilidad muscular y tendencia a sobresaltos que ha sido confundida con hiperacusia. El niño queda ciego y se deterioran sus facultades mentales, hasta culminar en la idiotex (23). En ambas máculas es posible identificar una mancha de color cereza, que sirve para confirmar el diagnóstico, aunque en realidad este signo no es patognomónico de la enfermedad de Tay-Sachs, pues se ha visto también en la esfingolipidosis de Niemann-Pick, en la leucodistrofia metacromática y hasta en la enfermedad de Gaucher.

Patológicamente se encuentra un aumento en el volumen de la masa cerebral debido a la acumulación de lípidos (megalencefalia). Microscópicamente se observa acumulación en las neuronas de una sustancia que ha sido identificada como un *gangliósido*, en proporción 5 veces mayor a lo normal (24). Estudios con el microscopio electrónico demuestran en el citoplasma de las neuronas la presencia de unos *cuerpos lamelados* con periodicidad de 50 a 60 Å (25). Separación y concentración de estas partículas han permitido su análisis bioquímico; se componen en un 92% de lípidos, de los cuales la mitad es un gangliósido diferente del gangliósido normal y que diferentes investigadores han denominado como gangliósido Gm2, G0, G5 o, simplemente, gangliósido de Tay-Sachs (26).

En el cerebro normal se han identificado al menos 8 gangliósidos diferentes (27), que difieren entre sí por el número de moléculas de galactosa y de ácido neuramínico que contienen. Uno de estos, llamado gangliósido Gm1, Gd1a o G2, se encuentra predominantemente en tejido normal y se diferencia del que predomina en la enfermedad de Tay-Sachs porque posee dos moléculas de galactosa en vez de una. Este gangliósido Gm1 se encuentra en pequeña cantidad en la enfermedad de Tay-Sachs. Es lógico suponer que el defecto metabólico se deba a una falta enzimática que impide la adición de moléculas de galactosa al llamado gangliósido de Tay-Sachs, resultando en un exceso de este gangliósido. Confirmación indirecta de esta hipótesis viene de los laboratorios de Korey (28) en donde se ha comprobado que *gangliosidasas* de cerebros afectados por la enfermedad de Tay-Sachs no pueden descomponer en forma

adecuada los gangliósidos de cerebros normales. Se supone que el defecto específico está en la función defectiva de una enzima llamada *glicolípido-galactotransferasa* (29).



Representación diagramática según Edgar (14) de los lípidos afectados en las enfermedades que se describen en el texto.

### COMENTARIO

En el niño con retraso motor o mental debe hacerse, cuando es posible, un diagnóstico específico, no ya para satisfacer nuestra curiosidad científica, sino para hacer saber el pronóstico y dar consejos genéticos a los padres. De gran importancia es la familiaridad del médico con los diversos cuadros clínicos y, en segundo lugar, con las facilidades que le proporciona el laboratorio para hacer el diagnóstico. El reconocimiento de estas enfermedades es el primer paso que puede conducir a un tratamiento específico, como se logra afortunadamente hoy día en la fenilquetonuria y la galactosemia.

Nuestros conocimientos acerca del grupo de enfermedades degenerativas son primitivos. Sin embargo, los investigadores que se dedican al estudio de la mielina y la patología histoquímica de estas encefalopatías comienzan a proporcionarnos datos que sugieren la presencia de defectos enzimáticos en algunas de ellas.

### RESUMEN

La pérdida difusa de la mielina es característica común de las enfermedades degenerativas del sistema nervioso central, y ocurre como resultado de cualquier disturbio en los procesos anabólicos y catabólicos que mantienen su integridad bioquímica. Hemos usado como ejemplos a tres enfermedades —la leucodistrofia metacromática, la enfermedad de Krabbe y la enfermedad de Tay-Sachs— para ilustrar cómo un defecto enzimático en cada una de ellas puede resultar en errores metabólicos que destruyen la mielina y acumulan sustancias precursoras en el sistema nervioso central, explicándose así su patogénesis.

### SUMMARY

Diffuse loss of myelin is a common characteristic of degenerative diseases of the central nervous system. This loss may result from disturbances in the anabolic and catabolic reactions that maintain the integrity of myelin. There such diseases —metachromatic leucodystrophy, Krabbe's disease and Tay-Sachs'

disease— are used as examples to illustrate how an enzymatic defect in each one can result in a metabolic error leading to destruction of myelin and accumulation of a particular lipid in the brain.

## BIBLIOGRAFIA

- 1.—CUMINGS, J. N.; GOODWIN, H.; WOODWARD, E. M. AND CURZON, G.  
Lipids in the Brains of Infants and Children. *J. Neurochem*, 2:289-294, 1958.
- 2.—SCHADÉ, J. P. AND FORD, D. H.  
Basic Neurology: An Introduction to the Structure and Function of the Nervous System. New York, Elsevier Publishing Co., 1965, p. 263.
- 3.—ROUSER, G.; GALLI, C. AND KRITCHEVSKY, G.  
Lipid Class Composition of Normal Human Brain and Variations in Metachromatic Leucodystrophy, Tay-Sachs, Niemann-Pick, Chronic Gaucher's and Alzheimer's Diseases. *J. Amer Oil Chem. Soc.*, 42:404-410 (May), 1965.
- 4.—SCHUMACHER, G. A.  
Demyelinating Diseases. *New Eng. J. Med.*, 262:969-975 (May 12); 1019-1025 (May 19); 1069-1075 (May 26); 1119-1126 (June 2); 1960.
- 5.—KLENK, E.; GIELEN, W. AND PADBERG, G.  
The Structure of the Gangliosides. In Aronson, S. M., and Volk, B. W.: *Cerebral Sphingolipidoses: A Symposium on Tay-Sachs' Disease and Allied Disorders*. New York, Academic Press, Inc., 1962, pp. 301-307.
- 6.—POSER, C. M.  
Concepts of Dysmyelination. In Aronson, S. M., and Volk, B. W.: *Cerebral Sphingolipidoses: A Symposium on Tay-Sachs' Disease and Allied Disorders*. New York, Academic Press, Inc., 1962, pp. 141-164.
- 7.—YUDELL, A.; GOMEZ, M. R.; LAMBERT, E. H. AND DOCKERTY, M. B.  
The Neuropathy of Sulfatide Lipidosis (Metachromatic Leukodystrophy). *Neurology (Minneapolis)* 17:103-111; 127 (Feb.) 1967.
- 8.—FORD, F. R.  
*Diseases of the Nervous System in Infancy, Childhood and Adolescence*. Ed. 5, Springfield, Illinois, Charles C. Thomas, Publisher, 1966, p. 752.
- 9.—HAGBER, B.  
Clinical Symptoms, Signs and Tests in Metachromatic Leucodystrophy. In Folch-Pi, J., and Bauer, H.: *Brain Lipids and Lipoproteins, and the Leucodystrophies*. New York, Elsevier Publishing Co., 1963, pp. 134-146.
- 10.—BIELSCHOWSKY, M. AND HENNEBERG, R.  
Uber familiäre diffuse Sklerose (Leukodystrophia cerebri progressiva hereditaria). *J. Psychol Neurol*, 36:131-181, 1928.
- 11.—EINARSON, L. AND NEEL, A. V.  
Beitrag zur kenntnis sklerosierender Entmarkungsprozesse in Gehirn, mit besonderer Beruecksichtigung der diffusen Sklerose (Struempell-Huebner). *Acta Jutlandica*, 10:2, 1938.
- 12.—MOSER, H. W. AND LEES, MARJORIE.  
Sulfatide Lipidosis: Metachromatic Leukodystrophy. In Stanbury, J. B. Wyngaarden, J. B., and Fredrickson, D. S.: *The Metabolic Basis of Inherited Disease*. Ed. 2, New York, Blakiston Company, division of McGraw-Hill Book Company, Inc., 1966, p. 545.
- 13.—NISSL, F. AND ALZHEIMER, A.  
Histologische und histopathologische Arbeiten ueber die Grosshirnrinde. Jena, Gustav Fischer Verlag, 1910, vol. 3, pp. 401-562.

- 14.—EDGAR, G. W. F.  
Morphological and Chemical Considerations Concerning Familial Leuco-dystrophia and its Possible Relation to Lipidosis. *Folia Psychiat Neurol Neurochir Neerland*, 59:33-57 (Feb.), 1956.
- 15.—AUSTIN, J. H.  
Metachromatic Form of Diffuse Cerebral Sclerosis. I. Diagnosis During Life by Urine Sediment Examination. *Neurology (Minneapolis)*, 7:415-426, 1957.
- 16.—JATZKEWITZ, H.  
Zwei Typen von Cerebrosid-schwefelsaureestern als Sog. "Prälipide" und Speichersubstanzen bei der Leukodystrophie, Typ Scholz (metachromatische Form der diffusen Sklerose). *Z. Physiol Chem.*, 311:279-282 (Mar.), 1958.
- 17.—MOSER, H. W.; MCKHANN, G. M. AND MOSER, ANN E.  
Sulfate Metabolism in Metachromatic Leukodystrophy. *Trans Amer Neurol Ass.*, 89:229-231, 1964.
- 18.—AUSTIN, J.; MCAFEE, D. AND SHEARER, L.  
Metachromatic Form of Diffuse Cerebral Sclerosis. IV. Low Sulfatase Activity in the Urine of Nine Living Patients With Metachromatic Leukodystrophy (MLD). *Arch Neurol (Chicago)*, 12:447-455 (May), 1965.
- 19.—D'AGOSTINO, A. N.; SAYRE, G. P. AND HAYLES, A. B.  
Krabbe's Disease: Globoid Cell Type of Leukodystrophy. *Arch Neurol (Chicago)*, 8:82-96 (Jan.), 1963.
- 20.—BLACKWOOD, W.; MCMENEMEY, W. H.; MEYER, A.; NORMAN, R. M. AND RUSSELL DOROTHY.  
*Greenfield's Neuropathology*. Ed. 2, Baltimore, Williams & Wilkins Company 1963, p. 502.
- 21.—AUSTIN, J. H.  
Recent Studies in the Metachromatic and Globoid Body Forms of Diffuse Sclerosis In Folch-Pi, J., and Bauer, H.: *Brain Lipids and Lipoproteins, and the Leucodystrophies*. New York, Elsevier Publishing Co., 1963, pp. 120-133.
- 22.—SCHNECK, L.  
The Clinical Aspects of Tay-Sachs' Disease. In Volk, B. W.: *Tay-Sachs' Disease*. New York, Grune & Stratton, Inc., 1964, p. 28.
- 23.—SVENNERHOLM, L. AND ZETTERGREN, L.  
Infantile Amaurotic Idiocy: Microscopical and Chemical Investigation of One Case. *Acta Path Microbiol Scand*, 41:127-134, 1957.
- 24.—SAIFER, A.  
The Biochemistry of Tay-Sachs' Disease. In Volk, B. W.: *Tay-Sachs' Disease*. New York, Grune & Stratton, Inc., 1964, p. 81.
- 25.—TERRY, R. D. AND WEISS, M.  
Studies in Tay-Sachs Disease. II. Ultrastructure of the Cerebrum. *J. Neuropath Exp. Neurol*, 22:18-55 (Jan.), 1963.
- 26.—SAMUELS, S.; KOREY, S. R.; GONATAS, JACQUELINE, TERRY, R. D. AND WEISS, M.  
Studies in Tay-Sachs' Disease. IV. Membranous Cystoplasmic Bodies. *J. Neuropath Exp. Neurol*, 22:81-97 (Jan.), 1963.
- 27.—JOHNSON, G. A. AND McCLUER, R. H.  
Isolation and Analysis of Mono-, Di-, and Trisialogangliosides. *Biochim Biophys Acta*, 70:487-490, 1963.
- 28.—KOREY, S. R. AND STEIN, ARLENE.  
Studies in Tay-Sachs' Disease. III. Biochemistry. B. Catabolism of Gangliosides and Related Compounds. *J. Neuropath Exp. Neurol*, 22:67-80 (Jan.), 1963.
- 29.—BASU, S.; KAUFMAN, B. AND ROSEMAN, S.  
Conversion of Tay-Sachs Ganglioside to Monosialoganglioside by Brain Uridine Diphosphate D-Galactose: Glycolipid Galactosyltransferase. *J. Biol Chem.*, 240:4115-4117 (Oct.), 1965.