

## Tumores del timo. Estudio retrospectivo de 38 casos operados en el Hospital “Dr. Rafael Ángel Calderón Guardia”, entre 1996 y 2013

(Thymic tumors. Retrospective review of 38 surgical cases in “Dr. Rafael Ángel Calderón Guardia” Hospital between 1996 and 2013)

José A. Mainieri-Hidalgo<sup>1</sup> y Marcelo Mainieri-Breedy<sup>2</sup>

### Resumen

**Objetivo:** valorar los resultados obtenidos con 38 pacientes intervenidos por tumores del timo.

**Método:** se estudió a todos los pacientes intervenidos por tumores del timo durante el periodo de 1996 a 2013 en el Hospital “Dr. Rafael Ángel Calderón Guardia”.

**Resultados:** se intervino a 38 pacientes por tumores del timo en los 17 años evaluados, 20 hombres y 18 mujeres con promedio edad de 50 años. En 26 casos se realizó resección, la cual en 19 fue macroscópicamente completa. Se reportó 20 tumores malignos y 18 benignos. De los 20 casos con tumores malignos, a 9 pacientes se les realizó resección, en 6 la resección fue completa y en 3 incompleta, y a 11 solamente biopsia. 16 de los 20 casos con tumores malignos recibieron quimioterapia. De los casos con tumores malignos 15 tenían más de 5 años de establecido el diagnóstico, y de estos 7 se encontraban vivos, lo que corresponde a una sobrevida a 5 años de un 47%. Los timomas representaron un 17% de todos los tumores del mediastino. Los síntomas manifestados por los pacientes se debieron a la compresión causada por el tumor.

**Conclusiones:** el método de detección más útil fue la radiografía de tórax. La vía más utilizada para tomar biopsia fue mediastinotomía. La quimioterapia desempeñó un papel importante en la sobrevida, ya que pacientes con resección incompleta, se encontraron vivos hasta 5 años después del diagnóstico. La conducta que mostró ser más efectiva para los timomas malignos fue, resección completa complementada con quimioterapia.

**Descriptor:** timomas, tumores del timo, tumores del mediastino

### Abstract

**Aim:** To evaluate the results obtained from 38 patients undergoing surgery for tumors of the thymus at the Hospital Calderon Guardia.

**Method:** All patients undergoing surgery for tumors of the thymus during the period 1996-2013 were studied.

**Results:** 38 patients underwent surgery for tumors of the thymus in the 17 years evaluated, 20 men and 18 women, with an average age of 50 years. In 26 cases resection was performed, which was macroscopically complete in 19. Of the 38 tumors, 20 were reports as malignant and 18 as benign. Of the 20 cases with malignant tumors, in 9 patients a resection was performed, in 6 resection was complete and in 3 incomplete, and 11 only had a biopsy; 16 of the 20 patients with malignant

Trabajo realizado en el Hospital “Dr. Rafael Ángel Calderón Guardia”

**Afiliación de los autores:**  
<sup>1</sup>Servicio de Cirugía de Tórax - Hospital Dr. Rafael Ángel Calderón Guardia. <sup>2</sup>Universidad Autónoma de Ciencias Médicas  
✉mainierijose@hotmail.com

tumors received chemotherapy. Of the cases with malignant tumors 15 had over 5 years of the diagnosis, and of these 7 were alive, which corresponds to a 5 year survival of 47%. Thymomas accounted for 17% of all mediastinal tumors. The symptoms manifested by patients were due to compression caused by the tumor.

**Conclusions:** The chest radiography was the most useful screening method. The route most used to take biopsy was mediastinotomy. Chemotherapy played an important role in survival as patients with incomplete resection were found alive five years after diagnosis. The treatment shown to be more effective for malignant thymoma was complete resection complemented with chemotherapy.

**Keywords:** thymoma, thymic tumors, mediastinal tumors.

**Fecha recibido:** 11 de marzo 2015

**Fecha aprobado:** 13 de agosto 2015

El timo es la estructura del mediastino de la que se originan mayor cantidad de tumores, aproximadamente el 20% de los tumores mediastinales.<sup>1,2</sup>

Son raros en niños, más comunes en la quinta década de la vida, y se presentan con igual frecuencia en hombres que en mujeres.

Por su carácter embrionario, esta glándula tiene la potencialidad de producir tumores de varios tipos histológicos. Aunque lo usual es que se atrofie durante la infancia y en el adulto no queden más que algunos restos, su persistencia o incluso algunos restos, puede dar origen a timomas, carcinomas, linfomas, carcinoides, timo lipomas, tumores de células germinales y otros.<sup>2</sup>

El término timoma se utiliza para el tumor que se origina en el componente epitelial, es el más frecuente y puede tener comportamiento benigno o maligno. La diferencia entre ambos en muchas ocasiones depende de los hallazgos en la cirugía; la invasión de estructuras vecinas y la presencia de metástasis son los datos más frecuentes de malignidad. En otros debe esperarse el estudio histológico, donde la invasión de la cápsula, el subtipo histológico y el número de mitosis, se utilizan como elementos para clasificarlos y son factores para decidir el tratamiento complementario y predecir un pronóstico.<sup>3</sup> Esto hace importante la valoración interdisciplinaria y la experiencia para decidir la mejor conducta con el manejo de los pacientes, que puede ser una biopsia seguida de cirugía, una biopsia seguida de quimioterapia, seguida o no de cirugía, o una resección quirúrgica en un primer tiempo.

El objetivo del presente trabajo es describir las características de los pacientes con tumores del timo, así como los métodos de diagnóstico, el manejo y los resultados obtenidos con los diferentes planteamientos.

---

## Métodos

---

Previa autorización del protocolo por el Comité de Ética e Investigación del Hospital "Dr. Rafael Ángel Calderón Guardia", de los 219 casos de tumores primarios del mediastino

contenidos en la base de datos del servicio de Cirugía de Tórax, se identificó 38 de tumores del timo, intervenidos durante el periodo comprendido entre 1996 y 2013, y se revisó los expedientes clínicos, con el fin de estudiar las características de los pacientes, la presentación clínica, los métodos para el diagnóstico, el tratamiento y sus resultados.

Se analizaron las siguientes variables: edad, género, síntomas, método de detección, método de diagnóstico radiológico, abordaje para diagnóstico histopatológico, presencia o ausencia de malignidad, patologías concomitantes, procedimientos quirúrgicos, quimioterapia, radioterapia, estado a 5 años luego del procedimiento y estado actual.

---

## Resultados

---

De los 38 pacientes estudiados, 20 fueron hombres y 18 mujeres, en edades entre 20 y 79 años, con edad promedio de 50 años.

En seis casos el tumor fue un hallazgo incidental en pacientes asintomáticos, detectado en estudios realizados por otros motivos. Los síntomas de 23 pacientes se presentan en el Cuadro 1, siendo más frecuentes: tos, dolor o malestar retroesternal, disnea, síndrome de vena cava superior y afección del estado general. En los otros 9 casos (25%), el paciente se presentó con *miastenia gravis* y por ello se hizo el diagnóstico. En un paciente se asoció con hipogamaglobulinemia y en otro con bicitopenia.

La detección de una masa en el mediastino en 36 pacientes, se realizó con la radiografía de tórax y en 2 casos, de *miastenia gravis*, con radiografía normal, con la TAC de tórax. El método por el cual se obtuvo muestra para diagnóstico histológico fue en 20 casos, la resección primaria del tumor; en 12, mediastinotomía; en 2, toracoscopia; en 2, toracotomía exploradora, y en 2, biopsia de ganglio cervical.

En seis casos se realizó la resección del tumor, posterior a la toma de la biopsia.

De los 38 casos, en 26 se realizó resección del tumor y en 19 esta fue macroscópicamente completa. El abordaje

Cuadro 1. Síntomas de 23 pacientes con timomas		
Síntoma	Pacientes	Porcentaje (%)
Tos	15	65
Dolor torácico	13	57
Pérdida peso	11	48
Disnea	9	39
Síndrome de Vena Cava	8	35
Fiebre	5	23
Disfagia	5	23
Disfonía	4	17

quirúrgico fue por esternotomía en 15, por toracotomía en 8 y por toracoscopía en 3.

En 20 pacientes el timoma fue reportado como maligno y en 18, benigno. En 8 pacientes con *miastenia gravis*, el timoma fue benigno y en 1, maligno. En dos casos la biopsia inicial fue informada como linfoma, pero se aclaró con la inmunohistoquímica.

En todos los pacientes con tumores benignos la resección fue completa y no se presentó ninguna recidiva.

De los 20 pacientes con tumores malignos, en 9 se realizó resección del tumor y en 11, solamente biopsia. De los 9 reseçados, en 6 se realizó resección macroscópicamente completa y en 3 se describe tumor residual o bordes comprometidos. En 6 de estos pacientes se requirió resecar también pulmón; en 1 por metástasis, en 3 por algún segmento pulmonar comprometido, y en 2 reintervenciones fue necesario realizar neumonectomía.

Hubo un caso de mortalidad quirúrgica en un paciente que fue reintervenido posterior a la aplicación de quimioterapia, en un intento de extirpar el tumor, en el cual al pasar la sierra

Cuadro 2. Supervivencia a 5 años de 29 pacientes intervenidos entre 1996 y 2010			
	Total	Vivos a 5 años	Supervivencia (%)
<b>Tumores benignos</b>			
Resección completa	14	13 <sup>1</sup>	93
<b>Tumores malignos</b>			
Solo biopsia	4	0	0
Biopsia y quimioterapia	7	4	57
Resección completa y quimioterapia	4	3	75
Total (malignos)	15	7	47

<sup>1</sup>Paciente fallecido sin actividad tumoral

esternal, se produjo laceración del ventrículo, la cual fue reparada, pero falleció en el postoperatorio tres. Este fue uno de los casos que requirió también neumonectomía.

De los 20 pacientes con tumores malignos, 16 recibieron quimioterapia pre o postoperatoria. Cuatro no la recibieron por su mala condición general, y ninguno superó los 4 meses de sobrevida.

En el momento de recolectar los datos, se encontró que 15 pacientes habían fallecido, 3 sin actividad tumoral y 12 con actividad tumoral. Se encontraban vivos sin actividad tumoral, 18 pacientes, y 5 vivos con actividad tumoral. Con respecto a los 20 pacientes que padecían tumores malignos 12 se encontraban fallecidos y 8 vivos, 4 con actividad tumoral y 4 sin actividad tumoral.

Los 4 pacientes con tumores malignos que se encontraban vivos sin actividad tumoral, tuvieron una resección completa seguida por quimioterapia. De los 4 con actividad tumoral, a 2 solo se les había realizado una biopsia, a 1 una resección no completa y a otro una resección macroscópicamente completa. Todos tuvieron quimioterapia pre o postoperatoria, o ambas.

En el Cuadro 2 se incluyen los 29 pacientes que tenían más de 5 años de establecido el diagnóstico, con su tratamiento, y el porcentaje de estos que 5 años después se encontraban vivos. A los 14 que tenían tumores benignos se les realizó resección completa y hubo un caso de mortalidad a los 3 años, por otra causa.

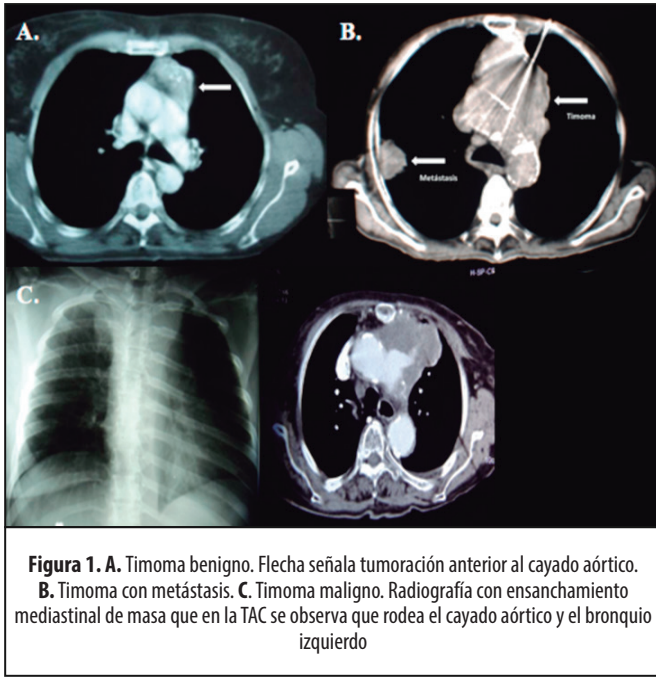
De los 15 pacientes con tumores malignos, 7 se encontraban vivos, con lo que se calcula una supervivencia a 5 años, del 47% para los timomas malignos. Entre estos se encontró que 3 habían tenido una resección macroscópicamente completa y 4 no, pero todos habían tenido quimioterapia.

## Discusión

De los datos obtenidos se puede concluir que, a diferencia de lo informado en la bibliografía, el timoma en este medio es menos frecuente y representa solo el 17% de los tumores del mediastino. Coincide con el trabajo realizado en 1996 por Navarro y colaboradores, en cuanto a que se presentó con más frecuencia en adultos mayores, por igual en ambos géneros, y en un 25% se asoció con *miastenia gravis*.<sup>4</sup>

Los timomas pueden ser asintomáticos y descubrirse como hallazgo incidental, y al igual que otros tumores mediastinales, los síntomas principales se deben a compresión de estructuras, siendo más frecuentes: tos, disnea y malestar retroesternal.<sup>5</sup> En este estudio, los síntomas, tal y como se presentan en el Cuadro 1, se asocian con la compresión causada por el crecimiento del tumor, pero además, por la afección del estado general.

El 30%–40% de los casos se asocia con enfermedades autoinmunes, como aplasia de células rojas, hipogamaglobulinemia, pero más frecuentemente con *miastenia gravis*, que se presenta en aproximadamente el 50% de los casos, aunque este porcentaje



**Figura 1. A.** Timoma benigno. Flecha señala tumoración anterior al cayado aórtico. **B.** Timoma con metástasis. **C.** Timoma maligno. Radiografía con ensanchamiento mediastinal de masa que en la TAC se observa que rodea el cayado aórtico y el bronquio izquierdo

depende de si se realiza o no la determinación de anticuerpos por la existencia de casos de miastenia subclínicos, los cuales no se detectaron en los pacientes incluidos en el estudio.<sup>6-8</sup> Se ha señalado también una mayor incidencia de otros tumores en pacientes con timomas, pero ningún caso se dio en la serie de pacientes estudiados.<sup>9</sup>

El método de detección de masas en el mediastino es la radiografía de tórax. La imagen radiológica usual fue un ensanchamiento del mediastino superior, que se insinúa más hacia el lado izquierdo y en la proyección lateral se ubica anterosuperior.

En la TAC se observa una lesión de tamaño variable, que puede ser desde un nódulo o masa bien circunscrita y homogénea, por lo general, en relación con el borde anterior del cayado aórtico y el pericardio, hasta una masa grande que rodea el cayado y se insinúa por debajo o por encima de este, rechazándolo y proyectándose hacia el mediastino medio, invadiendo el pulmón y acompañándose con derrame pleural (Figura 1A). En algunos casos el tumor puede presentar áreas necróticas o quísticas.<sup>10,11</sup> El estudio es útil también para detectar la presencia de imágenes sugestivas de metástasis pulmonares o pleurales (Figura 1B).

Cuando el tumor está en contacto con aorta, corazón o pericardio, la TAC no puede definir si hay o no invasión de estos, pero cuando el tumor rodea circunferencialmente estructuras como aorta, el origen de otros grandes vasos, tráquea o esófago, se puede decir que no es resecable (Figura 1C).

La TAC se utilizó para detectar lesiones que no eran evidentes en la placa de tórax, ubicarlas en el mediastino, valorar la condición local, decidir la conducta inicial, escoger la vía de acceso y para el control postoperatorio.

La vía más útil para tomar biopsia del tumor en el mediastino anterior fue la mediastinotomía. Para los que no

están en contacto con la pared anterior se puede realizar por toracoscopia. Siempre debe explorarse bien el cuello, porque en una adenomegalia cervical puede estar el diagnóstico. Es importante proveer al patólogo de una cantidad de material suficiente, por lo que la citología por punción no es adecuada en los tumores del mediastino.

El tratamiento depende del estadio y para clasificarlo se utiliza más ampliamente la propuesta por Masaoka.<sup>12-14</sup> Para el estadio uno la resección quirúrgica es lo indicado, la imagen es por lo general muy sugestiva, no es necesario realizar biopsia previa y se puede extirpar por videotoracoscopia.<sup>15</sup>

Se encontró que para los tumores que en la TAC se ven bien delimitados y no se acompañan de metástasis ni derrame pleural, es perfectamente válida la resección quirúrgica como conducta inicial. Ante la sospecha de invasión local o metástasis, lo más prudente es realizar una biopsia para definir la histología, valorar la aplicación de quimioterapia, revalorar y si hay respuesta, intentar la resección quirúrgica. Cuando se demuestra invasión de cápsula o tejidos vecinos, se extirpa total o parcialmente y se aplica quimioterapia y radioterapia adyuvante, y cuando hay metástasis intratorácicas, extratorácicas o derrame pleural positivo, el tratamiento es con quimioterapia.

Aunque la sensibilidad del timoma maligno a la quimioterapia es ampliamente aceptada, existe controversia en cuanto a la utilidad de la radioterapia en relación con la supervivencia, por ello es que se hace necesario el estudio histopatológico específico de estos tumores, para valorar la modalidad de tratamiento.<sup>16-18</sup> Algunos tumores clasificados inicialmente como irreseccables presentaron respuesta importante a quimioterapia, ya sea porque la metástasis desapareció o porque el tamaño y extensión del tumor disminuyeron. En este caso, si el restadaje lo justifica, es válido completar con cirugía.<sup>19</sup>

Se concluye que la quimioterapia desempeña un papel fundamental en la sobrevida, ya que pacientes sin resección completa se encontraron libres de enfermedad hasta 5 años después del diagnóstico, o con ella pero con sobrevida prolongada. La resección aparentemente completa por sí sola no es una garantía, ya que se presentaron recidivas y la condición que mostró ser más efectiva para los timomas malignos, fue la resección completa complementada con quimioterapia.

El tratamiento de otros tumores originados en el timo, así como las metástasis al timo, dependen de condiciones clínicas e histológicas específicas.

## Referencias

1. Rosai J, Levine GD. Tumores del timo. Atlas de Patología Tumoral. 2da.Ed. Instituto de Patología de las Fuerzas Armadas. Washington DC. 1976; 34-212.
2. Mullen B, Richardson JD. Primary anterior mediastinal tumors in children and adults. Ann Thorac Surg 1986; 42:338-345.
3. Okumura M, Ohta M, Tateyama H, Nakagawa K, Matsumura A, Maeda H, et al. The World Health Organization histologic classification system reflects the oncologic behavior of thymoma: a clinical study of 273 patients. Cancer 2002; 94:624-632.

4. Navarro F, García G, Salazar C. Análisis y seguimiento de pacientes con tumores mediastinales egresados de los hospitales metropolitanos de Costa Rica durante 1996. *Acta méd costarric* 2003; 45:2.
5. Laurent E, Latrabe V, Lecesne R, Zennaro H, Airaud J, Rauturier J, *et al*. Mediastinal masses: diagnostic approach. *Eur Radiol* 1998; 8:1148-1159.
6. Kondo K, Monden Y. Thymoma and Miastenia Gravis: a clinical study of 1089 patients from Japan. *Ann Thorac Surg* 2005; 79:219-24.
7. Weksler B, Katie N, Mackley D, Gallagher A, Pennathur A. Thymomas and extrathymic cancers. *Ann Thorac Surg* 2012; 93:884-9.
8. Mainieri JA, Lépez I. Timectomía por Miastenia Gravis en el hospital Dr. R. A. Calderón Guardia, reporte de 24 casos. *Acta méd costarric* 2000; 42:81-5.
9. Lewis JE, Wick MR, Scheithauer BW, Bernatz P, Taylor W. Thymoma: a clinicopathologic review. *Cancer* 1987; 60:2727-2743.
10. Zerhouni EA, Scott WW, Baker RR, Wharam M, Siegelman S. Invasive thymomas: diagnosis and evaluation by CT. *J Comput Assist Tomogr* 1982; 6:92-100.
11. Masaoka A, Monden Y, Nakahara K, Tanioko T. Follow-up study of thymomas with special reference to their clinical stages. *Cancer* 1981; 48:2485-2492.
12. Shamji F, Pearson FG, Todd TR, Ginsberg, Ilves R, Cooper J. Results of surgical treatment for thymoma. *J Thorac Cardiovasc Surg* 1984; 87:43-47.
13. Curran W, Kornstein M, Brooks J, Turrisi A. Invasive thymoma: the role of mediastinal irradiation following complete or incomplete surgical resection. *J Clin Oncol* 1988; 6:1722-1727.
14. Yan-juan Q, Guo-bing L, He-shui S, Mei-yan L, Gui-fang Y, Zhi-xiong T. Preoperative CT Findings of Thymoma are Correlated with Postoperative Masaoka Clinical Stage. *Acad Radiol* 2013; 20:66-725.
15. Liu TJ, Lin MW, Hsieh MS, Kao MW, Chen KC, Chang CC *et al*. Video-Assisted Thoracoscopic Surgical Thymectomy to Treat Early Thymoma: A Comparison with the Conventional Transsternal Approach. *Ann Surg Oncol* 2014; 21:322-328.
16. Eralp Y, Aydinler A, Kizir A, Oral E, Topuz E. Resectable thymoma: treatment outcome and prognostic factors in the late adolescent and adult age group. *Cancer Invest* 2003; 21:737-743.
17. Singhal S, Shrager J, Rosenthal D, LiVolsi V, Kaiser L. Comparison of stages I-II thymoma treated by complete resection with or without adjuvant radiation. *Ann Thorac Surg* 2003; 76:1635-1641.
18. Blumberg D, Port J, Weksler B, Delgado R, Rosai J, Ginsberg R, *et al*. Thymoma: a multivariate analysis of factors predicting survival. *Ann Thorac Surg* 1995; 60:908-913.
19. Verstandig A, Epstein D, Miller W, Aronchik J, Geffer W, Miller W. Thymoma report of 71 cases and a review. *Crit Rev Diagn Imaging* 1992; 33:201-230.